

Aus dem Department für Kleintiere und Pferde der Veterinärmedizinischen
Universität Wien

Klinik für Kleintierchirurgie

(Leiterin: Univ. Prof. Dr.med.vet. Eva Schnabl-Feichter, Dipl. ECVS)

**Das polytraumatisierte Kniegelenk bei der Katze - eine
Literaturübersicht und Fallevaluierung an der Chirurgischen
Kleintierklinik**

Diplomarbeit

Veterinärmedizinische Universität Wien vorgelegt von

Charleen Zornow

Wien, im November 2024

Betreuerin:

Univ. Prof. Dr.med.vet. Eva Schnabl-Feichter, Dipl. ECVS

Zweitgutachterin:

Dr. Carina Strohmaier, Dipl. ECVDI

Inhaltsverzeichnis

1. Einleitung	1
2. Literaturübersicht	2
2.1 Anatomischer Aufbau des Kniegelenkes	2
2.1.1 Articulatio femorotibialis	2
2.1.2 Articulatio femoropatellaris	2
2.1.3 Menisken	3
2.1.4 Ligamentöse Strukturen	3
2.1.4.1 Bänder des Kniekehlgelenkes	3
2.1.4.2 Bänder der Menisken	4
2.2 Biomechanik	4
2.3 Das Polytraumatisierte Kniegelenk	6
2.3.1 Definition	6
2.3.2 Diagnosestellung	7
2.3.3 Therapie	8
2.3.3.1 Extrakapsulärer Fadenzügel: De Angelis/Flo	9
2.3.3.2 Umstellungsosteotomien	10
2.3.3.3 Versorgung des hinteren Kreuzbandes	11
2.3.3.4 Versorgung der Kollateralbänder	11
2.3.3.5 Transartikuläres Pinning	13
3. Material und Methoden	14
3.1 Patientendaten	14
3.2 Chirurgische Versorgung, Komplikationen	14
3.3 Fragebogen	15
3.4 Evaluierung der inkludierten Publikationen	19
3.5 Statistische Auswertung	19
4. Ergebnisse	20
4.1 Ergebnisse der Veterinärmedizinischen Universität Wien	20
4.1.1 Patientenmaterial, klinisch-orthopädische Untersuchung	20
4.1.2 Gruppierung nach verletzten Strukturen	23
4.1.3 Postoperatives Management	24
4.1.4 Komplikationen	25
4.2 Auswertung der Fragebögen	25
4.3 Publikationen	26
4.3.1 Postoperatives Management	27
4.3.2 Komplikationen	28
4.4 Häufigkeit und Verteilung der Verletzungskombinationen	32
5. Diskussion	33
6. Zusammenfassung	41
7. Summary	43
8. Literaturverzeichnis	45
9. Abbildungs- und Tabellenverzeichnis	48

Eigenständigkeitserklärung:

Ich versichere/stimme zu, dass:

1. keine anderen als die erwähnten Hilfsmittel und Literaturstellen einbezogen wurden,
2. die entscheidenden Arbeiten selbst durchgeführt und alle zuarbeitend Tätigen mit ihrem Beitrag zur Arbeit angeführt wurden,
3. die zur Beurteilung vorgelegte Diplomarbeit eigenständig verfasst wurde, sowie
4. die Arbeit nicht an anderer Stelle eingereicht oder veröffentlicht wurde.

Berlin, 04.11.2024

Ort, Datum

A handwritten signature in black ink, consisting of a large, stylized initial 'G' followed by a surname that appears to be 'Grunder'.

Unterschrift

1. Einleitung

Multiligamentöse Verletzungen des Kniegelenks treten bei der Katze, im Gegensatz zu isolierten Bandläsionen, häufiger auf (1) und sind oftmals das Resultat großer Krafteinwirkung, wie sie beispielsweise bei Autounfällen, Stürzen aus großen Höhen, Hängenbleiben an Zäunen oder Bissverletzungen durch Hunde auftritt (2).

Klinisch vorstellig werden die Tiere mit einer akut hochgradigen Lahmheit der betroffenen Gliedmaße, sowie Schmerzen bei Palpation, Manipulation und einem tastbaren Gelenkserguss (2–5). Aufgrund der oftmals traumatischen Vorgeschichte weisen die Tiere bei Vorstellung nicht selten zusätzliche Verletzungen anderer Körpersysteme einschließlich lebensbedrohlicher Verletzungen des Thorax, Abdomens oder des Kopfes auf (6).

Ist das Tier kardiovaskulär stabil, folgt eine eingehende orthopädische Untersuchung unter starker Analgesie oder Sedation. Neben der palpatorischen Evaluierung sind bildgebende Verfahren, wie Röntgen und ggf. Computertomographie zur Diagnosestellung hilfreich.

Von einem polytraumatisierten Kniegelenk spricht man, sobald mehrere Strukturen des Kniegelenks verletzt sind. Es kommt zu einer variablen Kombination mehrerer Rupturen oder Avulsionen von primär stabilisierenden Strukturen wie der Kreuz- und Kollateralbänder oder Verletzungen der sekundär stabilisierenden Gelenkkapsel oder Menisken (5,7,8). Aufgrund der beschriebenen Instabilität bedarf das polyligamentöse Kniegelenk einer chirurgischen Versorgung; konservative Methoden sind nur selten beschrieben.

Die Wahl der geeigneten Operationsverfahren ist stark abhängig von der Anzahl und Art der verletzten Strukturen. Beschriebene Operationsverfahren sind beispielsweise extrakapsuläre Stabilisierungstechniken oder Umstellungsosteotomien sowie Bandrekonstruktionstechniken. Ziel dieser retrospektiven Studie war es, Tier- und HalterInnenbezogene Daten nach chirurgischer Versorgung einer polyligamentösen Verletzung eines oder beider Kniegelenke der Katze an der VMU im Zeitraum von Januar 2001 bis Mai 2023 zu erfassen sowie einen aktuellen Stand der Literatur wiederzugeben. Untersucht wurden insbesondere die Indikation zur chirurgischen Versorgung der Gliedmaße, der Krankheitsverlauf, die BesitzerInnenzufriedenheit und die Akzeptanz des gewählten Eingriffes im Hinblick auf Lebensqualität der Katzen. Im Rahmen dieser Diplomarbeit erwarteten wir zu bestätigen, dass die chirurgische Versorgung multiligamentöser Kniegelenksverletzungen bei Katzen – basierend auf Literaturergebnissen und retrospektiv analysierten Fällen an der Veterinärmedizinischen Universität Wien – in der Mehrheit der dokumentierten Behandlungen zu einer schmerzfreien und funktionell stabilen Gliedmaßenfunktion führt.

2. Literaturübersicht

2.1 Anatomischer Aufbau des Kniegelenkes

Das Kniegelenk, *Articulatio genus*, ist anatomisch gesehen ein zusammengesetztes Gelenk (*Articulatio composita*), welches eine funktionelle Einheit bildet.

2.1.1 *Articulatio femorotibialis*

Bei dem Femorotibialgelenk handelt es sich um ein inkongruentes unvollkommenes Wechselgelenk (9). Es wird von den spiralig geformten Kondylen (*Condylus ossis femoris*) des Femurs (*Os femoris*) und der proximalen Gelenkfläche der Tibia gebildet. Die von der Tibia am Gelenk beteiligte Fläche wird als *Facies articularis proximalis* bezeichnet. Die Schienbeinknorpel bilden eine ebene Fläche, welche durch die proximomedial herausragende *Eminentia intercondylaris* getrennt wird. Aufgrund der unterschiedlich geformten Gelenkflächen des *Art. femorotibialis* wird dieses als inkongruentes Gelenk bezeichnet. Um diese Inkongruenz der bauchigen Femur- und der ebenen Tibiagelenkfläche auszugleichen und gleichzeitig als Puffer zu wirken, sind jeweils medial und lateral ein Meniskus eingelagert (10). Die Menisken sind C-förmige Faserknorpelkeile, mit einem vorderen Horn, einem hinteren Horn und einem Körper mit jeweils einem dicken, konvexen äußeren Umriss und einem scharfen konkaven Innenrand (9–12). Femurseitig ist die Oberfläche der Menisken eingewölbt, während die distale, der Tibia zugeneigte Fläche eben ist (9,11).

2.1.2 *Articulatio femoropatellaris*

Das Kniescheibengelenk (*Articulatio femoropatellaris*) ist ein Schlittengelenk (*Articulatio delabens*) und ist zusammengesetzt aus der *Trochlea ossis femoris* und dem größten Sesambein des Körpers – der Patella. Die *Trochlea* wird aus der Rollfurche und dem breiten medialen und etwas schmalen lateralen Rollkamm gebildet. Bei Flexion und Extension des Kniegelenkes gleitet die Patella mit ihrer knorpelig überzogenen Gelenkfläche auf der *Trochlea* auf und ab (11). Das *Ligamentum patellae*, in welchem die Patella eingebettet ist, ist die Endsehne des *Musculus quadriceps femoris*. Ihm unterlagert ist der Kniefettkörper (*Corpus adiposum infrapatellare*). Zusätzlich wird die Patella durch die *Ligamenta femoropatellaris laterale* bzw. *mediale* in Position gehalten. Diese sind Teil der Fasziaverstärkungen (*Retinacula patellae*), welche sich in der Gesamtheit der Bindegewebsbündel darstellen (9,11).

2.1.3 Menisken

Der mediale (MM) und laterale (LM) Meniskus trägt zur Verringerung der Inkongruenz zwischen Femur und Tibia bei und hilft bei der Stabilität für die Rotation der Femurkondylen auf dem Tibiaplateau. Die Menisken tragen auch zur anterioren und posterioren Stabilität bei (13).

2.1.4 Ligamentöse Strukturen

2.1.4.1 Bänder des Kniekehlgelenkes

Die Bänder des Kniekehlgelenkes befinden sich zwischen dem Femur und der Tibia und sorgen für die Stabilität des Gelenkes. Es wird unterschieden zwischen Seitenbändern und Kreuzbändern.

Als kräftige Faserbündel zwischen den Bandhöckern des Femurs und des Unterschenkels befinden sich die Ligamenta collateralia laterale (LCL) und mediale (MCL). Das laterale Seitenband hat seinen Ursprung an einer ovalen Fläche leicht proximal der Ursprungssehne des Musculus popliteus am Epicondylus femoris lateralis. Es überquert oberflächlich den Musculus popliteus und inseriert distal am Condylus lateralis tibiae. Bei Fleischfressern zieht ebenfalls ein Anteil des Seitenbandes zum Fibulakopf (Caput fibulae) (11). Das mediale Seitenband entspringt am medialen Epicondylus femoris und heftet an einem flächigen rechteckigen Gebiet an der medialen Tibiafläche an. Es steht in Verbindung zur Gelenkkapsel und zum medialen Meniskus (9).

Die Kreuzbänder (Ligamenta cruciata genu) sind zentral im Kniekehlgelenk gelegen und sind umgeben von Einstülpungen der Membrana synovialis der Gelenkkapsel; ihre genaue Lagebeschreibung ist daher: intraartikulär aber extrakapsulär. Die Blutgefäßversorgung erfolgt hauptsächlich über synoviales Gewebe und weniger von knöchernen Ansatzpunkten. Die mittigen Abschnitte jedes Bandes sind weniger durchblutet als die Äußerer.

Das kaudale Kreuzband (Ligamentum cruciatum caudale, CaCL) verbindet die Facies intercondylaris des medialen Femurkondylus mit der Area intercondylaris caudalis und der Incisura poplitea der Tibia. Es wird funktionell in zwei Abschnitte eingeteilt.

Das kraniale Kreuzband (Ligamentum cruciatum craniale, CrCL) hat seinen breitflächigen Ursprung an der Area intercondylaris cranialis der Tibia und zieht an die mediale Fläche des lateralen Femurkondylus. Bevor es jedoch am Femur inseriert, wird das kraniale Kreuzband ständig dünner. So wie das kaudale, ist auch das kraniale Kreuzband in zwei funktionelle Anteile unterteilt. Man unterscheidet den kraniomedialen und den größeren kraniolateralen Anteil (9,10).

2.1.4.2 Bänder der Menisken

Zur Fixierung besitzt jeder der Menisken jeweils ein vorderes und ein hinteres Halteband. Das Ligamentum craniale menisci lateralis bzw. medialis verkehrt zwischen dem kranial gelegenen Winkel des betreffenden Meniskus und inseriert an der lateralen bzw. medialen Area intercondylaris cranialis tibiae (12). Das Verbindungsband (Lig. caudale menisci lateralis bzw. mediales) am jeweiligen kaudalen Meniskusanteil findet seinen Ansatz auf der lateralen Seite in der Incisura poplitea tibiae und medial in der Area intercondylaris caudalis tibiae. Der laterale Meniskus weist ebenfalls eine Verbindung zum Femur auf. Das Ligamentum meniscofemorale zieht vom kaudalen Rand des Meniskus zur interkondylaren Fläche des medialen Femurkondylus. Als Besonderheit des medialen Meniskus ist zu erwähnen, dass eine Verbindung zwischen ihm und dem medialen Seitenband besteht. Lateral ist diese Verbindung durch die Ursprungssehne des Musculus popliteus nicht entwickelt (11). Eine schematische Darstellung der relevanten Bandstrukturen erfolgt in Abb. 1.

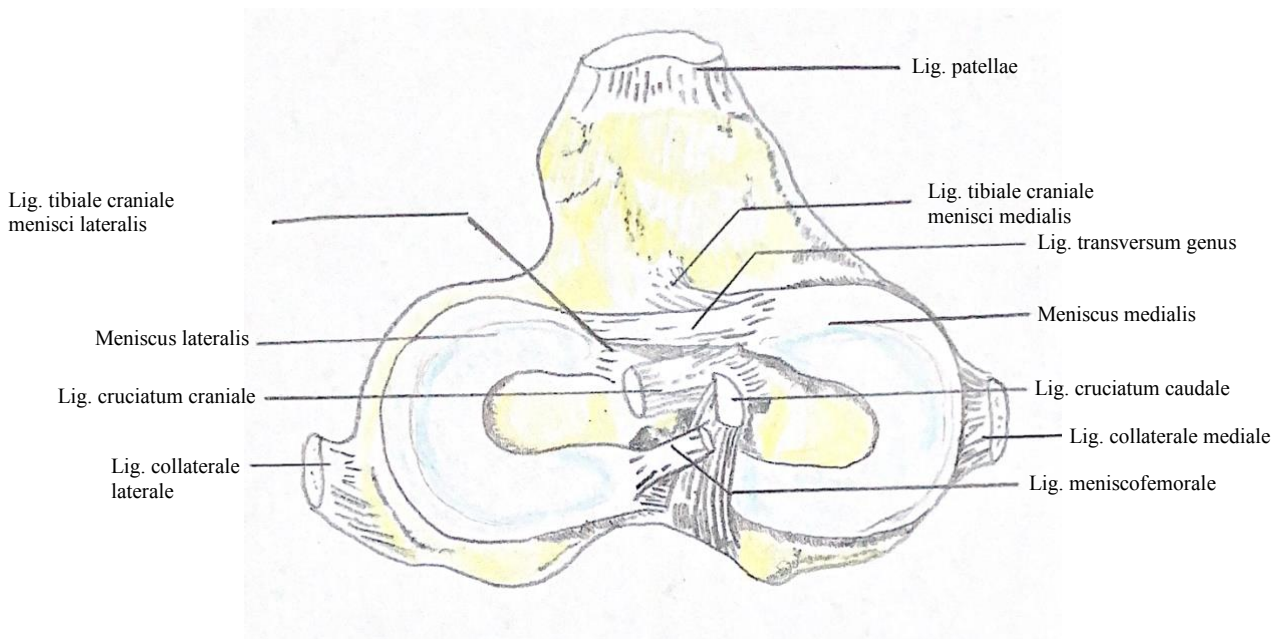


Abbildung 1. Schematische Zeichnung Menisken und Bandstrukturen des Kniegelenks, Dorsalansicht

1. Biomechanik

Das Patellofemoralgelenk spielt aufgrund seiner strategischen Lage zwischen Hüft- und Sprunggelenk eine Schlüsselrolle in der Beckengliedmaße. Im Stand absorbiert das Kniegelenk, dank der vorhandenen Menisken das Gewicht des Körpers, während es in der

Bewegung die Übertragung der Kraft auf das Hüftgelenk erlaubt und es somit zu einer funktionellen Verkürzung der Beckengliedmaße kommen kann (14–16). Eine gute Kenntnis der biomechanischen Eigenschaften des Kniegelenks ist für die Erklärung seiner statischen und dynamischen Rolle, sowie für die therapeutischen Optionen im Falle einer Verletzung essenziell (17).

Die Primärbewegungen im Kniegelenk sind die Beugung und Streckung, ebenfalls als Flexion und Extension bezeichnet. Sie finden in der Sagittalebene statt und werden aufgrund der Form der Femurkondylen, des Tibiaplateaus und der Anordnung der Kniegelenksbänder durch Rotationsbewegungen zwischen Femur und Tibia in transversaler Ebene ergänzt (18,19). Die Kollateral- und Kreuzbänder dienen als wichtige Begrenzung des Bewegungsumfangs des Kniegelenkes. Die Funktionen der einzelnen Bandstrukturen müssen während unterschiedlicher Phasen der Bewegung betrachtet werden. Wird das Knie gebeugt, kommt es zu einer Verkürzung des Abstandes zwischen dem Ansatz und Ursprung des lateralen Seitenbandes, was in einer Entspannung desselben resultiert. Das mediale Seitenband bleibt zu einem überwiegenden Teil gespannt, aufgrund dessen kommt es zu einer Verlagerung des lateralen Femurkondylus im Verhältnis zur Tibia nach kaudal, was mit einer leichten Innenrotation der Tibia einhergeht. Betrachtet man nun die Streckung des Knies, so spannt sich das laterale Kollateralband und zieht den lateralen Kondylus des Femurs nach kranial, wodurch die Tibia wieder nach Außen rotiert (18,20). Die kranio-kaudale Translationsbewegungen der Tibia bei Beugung und Streckung, sowie eine Hyperextension des Knies wird durch die Kreuzbänder begrenzt. Während das kraniomediale Bündel des kranialen Kreuzbandes sowohl in Flexion als auch Extension gespannt ist, ist der kaudolaterale Anteil nur in Extension gespannt und erschlafft bei Flexion. Das kaudale Kreuzband stellt eine Begrenzung für die kaudale Translation der Tibia dar. Sein kranialer Anteil ist bei Flexion gespannt und bei Extension entspannt, während bei der Extension der kaudale Anteil gespannt und bei Flexion entspannt ist. Aufgrund der Anordnung der Kreuzbänder winden sie sich in ihrem Verlauf umeinander. Der "gleitende" Schnittpunkt der gekreuzten Bänder stellt nicht nur den Mittelpunkt der Gelenkrotation dar (21), sondern limitiert somit auch die Innenrotation der Tibia (22) Aufgrund der beschriebenen Kinematik kann das Kniegelenk Bewegungen innerhalb gewisser Grenzen vollführen (Tab. 1). Die Wegstrecke zwischen den natürlichen Begrenzungen wird als Freiheitsgrade, beziehungsweise "Range of motion" (ROM) bezeichnet (23).

Tabelle 1. Freiheitsgrade des Kniegelenks (Hohmann 2018)

Freiheitsgrad	Winkel
Physiologische Position	25-135°
Extension	155-165°
Flexion	38-45°
Abduktion	≤ 20°
Adduktion	≤ 20°
Rotation	≤ 22°

2.2 Das Polytraumatisierte Kniegelenk

2.2.1 Definition

Das polytraumatisierte Kniegelenk (PTK) ist insgesamt eine eher seltene Erkrankung des Bewegungsapparates der Katze (24). Dabei handelt es sich um Multiligamentverletzungen, die zu einer Instabilität des Kniegelenks führen, welche bei Katzen häufiger diagnostiziert werden als bei Hunden (5,25–27). Diese Verletzungen treten häufig im Rahmen eines Polytraumas auf, als Folge eines traumatischen Insults, z.B. bei Autounfällen, Sprüngen aus großer Höhe oder Bissverletzungen (1,5,25,26,28). Diese Verletzungen umfassen eine variable Kombination von Rissen des kranialen Kreuzbandes, des kaudalen Kreuzbandes, der Kollateralbänder und der Menisken. Die häufigste Kombination stellt die Ruptur des kranialen Kreuzbandes, des kaudalen Kreuzbandes in Kombination mit einer Verletzung des medialen Kollateralbandes dar (7,8,13,26,29,30).

Bei Katzen, die nach einem Trauma in einer Klinik vorstellig werden, ist zunächst eine Ermittlung des aktuellen Gesundheitsstatus erforderlich, um eine Stabilisierung des Tieres so schnell wie möglich zu erreichen (31). Um eine adäquate Einschätzung des Zustandes eines eintreffenden Patienten zu gewährleisten, ist die Anwendung des ABCD-Stabilisierungsprotokolls von Nutzen. Dieses Protokoll fokussiert sich auf die Beurteilung der Atemwege, der Atmung, des Bewusstseins sowie der Anzeichen eines Schockgeschehens (32). Erste Hilfe durch Flüssigkeitstherapie mit kolloidaler oder kristalloider Lösung, Sauerstofftherapie und Analgesie wird empfohlen. Frakturen und Wunden sind zu dekontaminieren, zu verbinden und gegebenenfalls zu schienen (33). Wenn im Rahmen der Erstuntersuchung eine Blutprobe entnommen werden kann, ist es sinnvoll, wichtige Blut- und Organwerte zu bestimmen, insbesondere Hämatokrit, pH-Wert, Plasmaproteine, Kreatinin, Glukose und Elektrolyte (32). Wenn der Zustand des Patienten stabil ist, wird mit einer ausführlichen klinischen Untersuchung begonnen. Die klinische Untersuchung sollte

mindestens die folgenden Parameter umfassen: Atmung, Puls, innere Körpertemperatur, Farbe der Lidbindehäute und Palpation des Abdomens (32). Im Anschluss erfolgt eine orthopädische und neurologische Untersuchung. Die orthopädische Untersuchung von Katzen erweist sich in der Praxis als anspruchsvoll, da im Gegensatz zu Hunden keine Möglichkeit besteht, die Tiere an der Leine vorzuführen. Zudem zeigen Hunde in der Regel eine höhere Toleranz gegenüber dem Untersuchungszeitraum (34). Eine orthopädische Untersuchung ist jedoch unerlässlich. Die Katze sollte die Möglichkeit haben, in einem ruhigen Raum ohne Fenster und mit geschlossener Tür herumzulaufen. Versteckmöglichkeiten und schwer zugängliche Nischen sind zu vermeiden. Kleine Hindernisse wie Stühle und niedrige Boxen oder Kartons können bei der Beurteilung der Sprung-, Gleichgewichts- und Manövrierfähigkeit hilfreich sein. Bei der Analyse ist in erster Linie auf das Gangbild zu achten. Anzeichen von Asymmetrie und/oder Lahmheit deuten auf Verletzungen oder Erkrankungen orthopädischer Art hin. Nach der adspektorischen Untersuchung folgt die palpatorische Untersuchung. Dabei werden alle Bereiche jeder Gliedmaße vorsichtig abgetastet, wobei die mutmaßlich schmerzende Gliedmaße zuletzt untersucht wird. Besonderes Augenmerk wird auf die Beugung und Streckung der einzelnen Gelenke, auf die Ausprägung der großen Muskelgruppen und auf die tiefe Palpation der langen Röhrenknochen gelegt.

2.2.2 Diagnosestellung

Bei Verdacht auf ein PTK sollte die eingehende Untersuchung der betroffenen Gliedmaße unter Sedation oder starker Analgesie erfolgen (32). Im Rahmen der Untersuchung werden unterschiedliche Bewegungen am Gelenk durchgeführt, um eine Beurteilung der verschiedenen Bandstrukturen zu ermöglichen.

Als „vordere Schublade“ oder „cranial tibial thrust (CTT)“ wird eine starke kraniale Bewegung der Tibia relativ zum Femur bezeichnet, die bei einer Traumatisierung des vorderen Kreuzbandes auftritt. Im Falle einer Verletzung des kaudalen Kreuzbandes kommt es zu einer verstärkten Bewegung nach kaudal. Für die Durchführung dieser Probe werden der Zeigefinger der einen Hand auf der kranialen Fläche der Patella und der Daumen derselben Hand kaudal auf der Fabella platziert. Der Zeigefinger der anderen Hand wird auf die Tuberositas tibiae gelegt, während der Daumen kaudolateral auf dem Fibulakopf platziert wird. Sind die Finger entsprechend positioniert erfolgt die Verschiebung der Tibia nach kranial und kaudal durch die/den Untersuchende/n. Partielle Rupturen des kranialen Kreuzbandes sind schwieriger nachzuweisen, da ein Teil des Bandes intakt ist und daher eine kraniokaudale Bewegung gehemmt wird (22). Da der kraniomediale Anteil des vorderen Kreuzbandes in Flexion und

Extension gespannt ist, erscheint das Kniegelenk bei alleinigen Rupturen des kaudolateralen Anteiles stabil. Ist jedoch der kraniomediale Anteil gerissen, so kann in Flexion, jedoch nicht in Extension eine Instabilität des Gelenks festgestellt werden (22). Die Differenzierung einer kraniokaudalen Bewegung, aufgrund einer Ruptur des vorderen oder hinteren Kreuzbandes kann schwierig sein, daher ist es wichtig die Provokationsproben in gebeugter, gestreckter und neutraler Haltung des Kniegelenkes durchzuführen. Die Überprüfung der Intaktheit der Kollateralbänder erfolgt in Extensionsstellung des Kniegelenks (22). Für die Diagnose einer Ruptur des lateralen Kollateralbandes erfolgt ein Varus-Stress-Test. Hierbei fixiert eine Hand den Femur, während die andere Hand die distale Tibia umgreift und eine Adduktionsbewegung durchgeführt wird. Bei einem positiven Test klappt der laterale Gelenkspalt auf. Für die Überprüfung des medialen Kollateralbandes erfolgt die Applikation von Valgus Kräften auf das Gelenk. Hierbei ist die Abduktion des Gelenkes nach medial hinweisend auf eine Verletzung der medial stabilisierenden Strukturen (22,30,32). Im Rahmen der Operationsplanung ist die Erstellung paariger Röntgenbilder der verletzten und kontralateralen Gliedmaße erforderlich. Dies kann beispielsweise zur Erkennung kleiner Avulsionsfragmente dienen (4,30). Zur Identifizierung von Kollateralbandschäden können zusätzliche Belastungsaufnahmen angefertigt werden. In solchen Fällen kommt es zu einer vermehrten Aufklappbarkeit im Gelenk, welche durch eine Erweiterung des jeweiligen Gelenkspaltes deutlich wird (30). Die Ultraschalluntersuchung stellt eine wertvolle Ergänzung zur röntgenologischen Diagnostik von muskuloskelettalen Erkrankungen dar (35). Im Rahmen der intraoperativen Untersuchung erfolgt die definitive Diagnostik der verletzten Strukturen des Gelenks (32).

2.2.3 Therapie

Bei der Behandlung von Erkrankungen des Bewegungsapparates wird grundsätzlich zwischen der konservativen und chirurgischen Therapie unterschieden. Bei Katzen, bei denen multiligamentöse Verletzungen zu einer starken Instabilität des Kniegelenks führen, wird eine chirurgische Stabilisierung des Kniegelenks empfohlen (22).

Eine Studie zur konservativen Therapie isolierter kranialer Kreuzbandrisse ergab, dass über 80 % der in dieser Studie evaluierten Patienten eine persistierende Kniegelenksinstabilität, einen limitierten Bewegungsumfang, eine Gelenkverdickung sowie röntgenologische Anzeichen einer fortgeschrittenen Osteoarthritis aufwiesen (36).

Ebenso beschreibt auch Umphlet R.C. 1993 die konservative Behandlung von Kollateralbandrupturen im Kniegelenk bei der Katze, mit chronischer Lahmheit, degenerativen Gelenkveränderungen und anhaltender Gelenksinstabilität als ineffektiv (13).

Die erfolgversprechendste Methode zur Behandlung eines PTK stellt daher die chirurgische Rekonstruktion verletzter Bandstrukturen da (5), um eine schnelle Wiederherstellung der Funktion zu gewährleisten (1,2).

Ziel der operativen Versorgung ist

- 1) das Verhindern von weiteren Schäden an der Gelenkfläche und den unterstützenden Strukturen;
- 2) die Wiederherstellung der mechanischen Funktion und der anatomischen Kongruenz sowie
- 3) die Aufrechterhaltung der Gelenkstabilität bis zur vollständigen Funktionsfähigkeit des neu gebildeten Gewebes (4,24,32,37).

Die Auswahl der Operationstechnik erfolgt in Abhängigkeit von der Art und Anzahl der verletzten Strukturen. Die Literatur bietet eine Vielzahl von Beschreibungen von Operationstechniken zur Versorgung einer aus einer multiligamentären Verletzung resultierenden Kniegelenksinstabilität. Diese umfassen unter anderem transartikuläres Pinning (7,26,38), transarticular external skeletal fixation (5,39), Umstellungsosteotomien (9), prosthetische Wiederherstellung durch Rekonstruktion von gerissenen oder beschädigten Bändern (5,8,24,38,40,41) Arthrodesen (38,42) sowie Totale Kniegelenksendoprothesen (TKR) (27).

Isolierte Rupturen des jeweiligen Kreuzbandes werden bei der Katze seltener berichtet, da die meisten Kreuzbandverletzungen mit Verletzungen anderer Bänder oder Knochen einhergehen (1,13,25,28,43).

Intraartikuläre Bandstrukturen haben ein geringeres Heilungsvermögen, da sie weder ausreichende intrinsische Gefäßversorgung noch die Möglichkeit der Zellmigration aus umliegendem Gewebe haben (6).

2.2.3.1 Extrakapsulärer Fadenzügel: De Angelis/Flo

Der laterale extrakapsuläre Fadenzügel ist eine Modifikation der Technik zur Versorgung der kranialen Kreuzbandruptur, welche von De Angelis und Lau beschrieben wurde (44). Sie ist die am häufigsten verwendete Methode (45).

Hierbei wird ein nicht-resorbierbarer Faden in Verlaufsrichtung des kranialen Kreuzbandes zwischen kaudodistalem Femur und proximokranieler Tibia gesetzt.

Beim Setzen des Fadens sollten Ursprung und Ansatz so weit wie möglich isometrisch zu Ursprung und Ansatz des kranialen Kreuzbandes liegen, um die geringste Längenänderung des Fadens bei Bewegung durch vollständige Flexion und Extension zu erreichen. In Kadaverstudien konnten diese quasi-isometrischen Punkte in Femur und Tibia identifiziert werden und liegen im Zentrum der Fabella sowie einem Punkt 4 mm proximal des Ansatzes der Patellarsehne an der Tibia (46). Der Fadenzügel wird von lateraler, in mediale, in laterale Richtung durch einen Bohrtunnel unter der Insertionsstelle des Ligamentum patellae im kranioproximalen Aspekt der Tuberositas tibiae geführt (Abb 2). Bei Setzen des Fadens außerhalb der beschriebenen Punkte kann es klinisch zu persistierender Gelenkinstabilität kommen, wobei der Faden sich lockern, dehnen oder reißen kann (6). Der Fadenzügel sollte fest genug sein, um eine kraniale Translation der Tibia zu verhindern (kraniale Schubladenbewegung), aber nicht zu fest, um eine Außenrotation der Tibia zu verursachen.

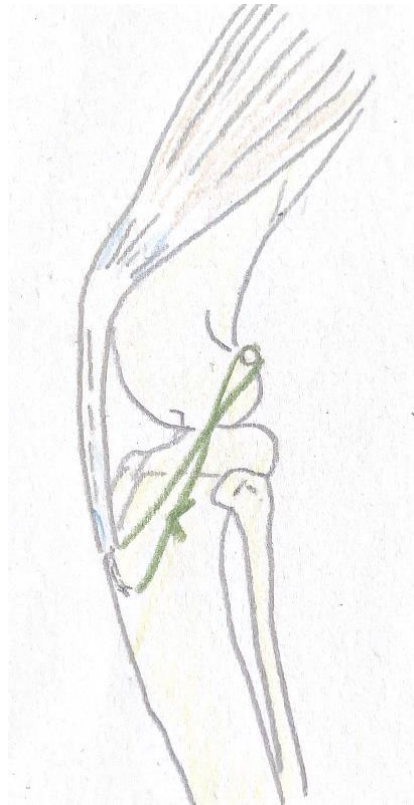

Abbildung 2. Schematische Zeichnung Lateraler Fabello-Tibialer Fadenzügel

2.2.3.2 Umstellungsosteotomien

Umstellungsosteotomien, wie die Tibial plateau leveling osteotomy (TPLO) oder die Tibial tuberosity advancement (TTA) sind die erfolgversprechenden Techniken in Bezug auf die extrakapsuläre Stabilisierung beim Hund (47,48). Die Evaluierung dieser Operationsmethoden

hinsichtlich ihrer Praxistauglichkeit bei der Katze bedarf zukünftig noch einer größeren Anzahl an Falldokumentationen (49).

Die TPLO zielt darauf ab, eine dynamische kraniokaudale Stabilität, während der Belastung zu erreichen, indem die Neigung des Tibiaplateaus reduziert wird. Im Jahr 1993 beschreibt Slocum eine radiale Osteotomie der proximalen Tibia. Diese radiale Schnittführung erlaubt eine präzise kraniale Rotation des proximalen Segmentes zur Reduzierung der Neigung des Tibiaplateaus (47). Der Rotationswinkel des Tibiaplateaus wird auf Grundlage des zuvor evaluierten Tibia Plateauwinkel (TPA) sowie des Radius der Osteotomie exakt berechnet. Ziel ist es postoperativ einen TPA von 5° bis 7° zu erreichen (6).

2.2.3.3 Versorgung des hinteren Kreuzbandes

Im Rahmen der Operation wird ein Fadenzügel mit monofilem, nicht resorbierbarem Nahtmaterial um den Fibulakopf sowie durch den proximalen Aspekt der Patellasehne gelegt. Es wird empfohlen, den Nervus peroneus bei diesem Manöver zu visualisieren und zu retrahieren, um eine Einschnürung des Nervs oder eine Verletzung durch die Nadel sicher zu vermeiden (6). Eine weitere Möglichkeit stellt die Anfertigung eines Knochentunnels im Fibulakopf dar, durch welchen der Faden gezogen werden kann (30). Im Anschluss erfolgt die Fixierung des Fadens durch einen Knoten.

2.2.3.4 Versorgung der Kollateralbänder

Isolierte Läsionen eines Kollateralbandes treten gelegentlich auf, häufiger ist jedoch eine Kombination aus Verletzungen eines oder beider Kreuzbänder zusammen mit Kollateralbandläsionen (6). Die Einteilung von Verletzungen der Seitenbänder erfolgt in drei Graden. Verletzungen ersten Grades sind gekennzeichnet durch Dehnung und minimale Risse der Bandfasern. Patienten mit dieser Verletzung zeigen wenig bis keine klinischen Anzeichen. In der Regel heilen Grad 1 Läsionen konservativ durch zeitweise Ruhigstellung. Eine Operation wird bei Verletzungen empfohlen, die anhaltende Lahmheit oder eine deutliche Gelenksinstabilität verursachen. In solchen Fällen ist eine primäre Rekonstruktion der beschädigten Bänder angezeigt, um die Laxizität des Gelenkes zu korrigieren und das Risiko einer späteren degenerativen Gelenkerkrankung zu minimieren (3,6).

Grad 2 Verstauchungen werden definiert als partielle Ruptur des jeweiligen Bandes. Ein kompletter Funktionsverlust durch vollständiges Reißen des Bandes tritt bei Grad 3 Verletzungen auf (3,29,50).

Bei Grad 3 Läsionen ist neben einer palpierbaren Valgus- und Varus-Instabilität im Stressröntgen eine deutliche Aufklappbarkeit des Gelenkes zu diagnostizieren. Bricht ein Knochenfragment, aufgrund von zu starkem Zug der am Knochen inserierenden Sehne ab, spricht man von einer Abriss- bzw. Avulsionsfraktur.

Läsionen zweiten und dritten Grades und Avulsionsverletzungen erfordern in der Regel einen chirurgischen Eingriff, um die volle Funktion wiederherzustellen (51). Mithilfe einer Zugurtung werden die gerissenen Bänder adaptiert. Hierbei sollte auf eine möglichst genaue "End-to-End"-Anastomose geachtet werden. Die modifizierte Kessler-Naht, das Locking-Loop-Nahtmuster ist die am häufigsten verwendete Naht und gut geeignet bei der Katze (6). Das Nähen eines gerissenen Bandes ist unter Umständen aufgrund ausgefranst oder zu kurzer Bandenden nicht möglich. In diesem Fall sollten Seitenbandprothesen verwendet werden (30). Diese bestehen aus nicht resorbierbarem Nahtmaterial, welches in Achterform um zwei Schrauben gelegt oder durch Bohrtunnel sowie Nahtanker fixiert wird (6,30).

Für die Rekonstruktion des medialen Kollateralbandes mittels einer Seitenbandprothese wird eine Schraube oder ein Nahtanker in den medialen Epikondylus des Femurs und eine weitere Schraube an der Insertionsstelle an der proximalen Tibia platziert, wie in Abbildung 3A dargestellt. Die zu verwendenden Positionen für Knochenanker für den lateralen Bandersatz sind der laterale Epikondylus des Oberschenkels sowie der Fibulakopf. Hier kann alternativ der Faden durch ein kleines Bohrloch im Fibulakopf gezogen werden (6) (Abb. 3B). Der Nervus fibularis verläuft unmittelbar kaudal des Fibulakopfes und muss bei der Positionierung des Fadens beachtet werden (30).

Die chirurgische Versorgung von Avulsionsverletzungen erfolgt durch das Adaptieren des Knochenfragmentes mithilfe einer Schraube oder Kirschner Bohrdrähten (3,52).

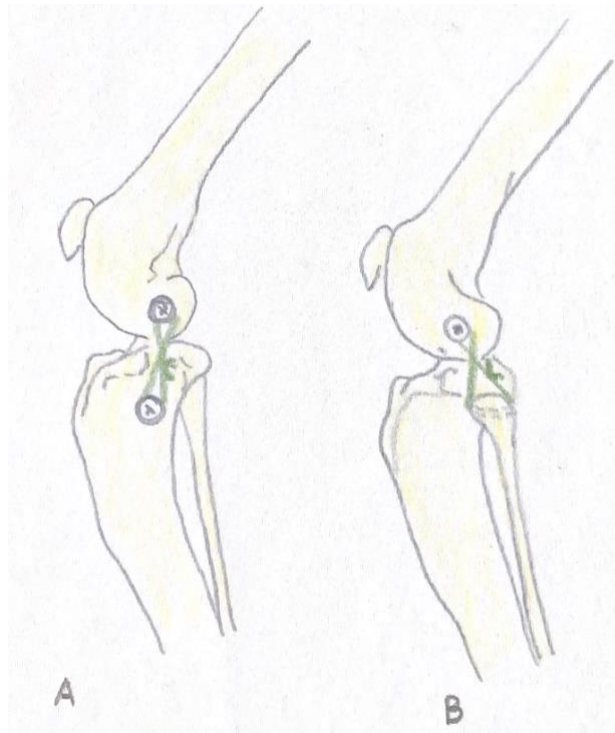


Abbildung 3. Schematische Zeichnung: Prosthetische Seitenbandrekonstruktion, A medial, B lateral

2.2.3.5 Transartikuläres Pinning

Für die Anwendung eines transartikulären Pins werden zwei Methoden beschrieben. Die erste Methode beschreibt das Setzen des Pins für den Zeitraum der Operation, um das Gelenk in einer physiologischen Haltung zu fixieren. Dadurch wird das richtige Maß an Spannung der für die primäre Rekonstruktion angewandten Fadenzügel gewährleistet (30). Die Verwendung einer temporären transartikulären Ruhigstellung mittels Steinmannpin wird beschrieben, um die primären Rekonstruktionstechniken während der Heilungsphase zu schützen und die Entwicklung einer periartikulären Fibrose zu gewährleisten (6,7).

Ein adäquater Steinmann-Nagel wird unmittelbar proximal der Trochlearfurche durch das Kniegelenk eingeführt und tritt aus der kranialen Kortikalis der Tibia wieder aus. Hierbei sollte die Winkelung des Knies zwischen 110° und 135° liegen (6). Im Anschluss an die Ruhigstellung, beschrieben werden hier Zeiträume von drei bis 14 Wochen (5,6), erfolgt die Entfernung des Pins mittels Stichinzision über dem Femur oder der Tibia. Dadurch kann der Nagel sicher lokalisiert und entfernt werden.

3. Material und Methoden

3.1 Patientendaten

Die für diese Diplomarbeit verwendeten Patienten und Patientendaten wurden aus dem Tierspitalinformationssystem (TIS) der Veterinärmedizinischen Universität Wien (VMU) erhoben.

Für die Erhebung der Daten wurde das TIS für den Zeitraum von Januar 2001 bis Mai 2023 auf die folgenden Suchkriterien hin durchsucht: Katze, Kniegelenk, Kreuzband, Seitenband, Lig. collaterale, Fixateur externe, transartikulär, polyligamentös. Es konnten 1165 Dateneinträge erfasst werden. In der Folge konnten 21 Katzen identifiziert werden, die im definierten Zeitraum an der VMU mit einer multiligamentösen Kniegelenksverletzung diagnostiziert und mittels chirurgischer Verfahren versorgt wurden. Im Anschluss wurden die Krankenakten dahingehend analysiert, dass folgende Daten erhoben wurden: Die erfassten Daten beinhalten folgende Informationen: BesitzerIn, Tierart, Rasse, Geschlecht, Geburtsdatum, Gewicht bei Operation, Alter bei Operation, Datum der Operation, betroffene Gliedmaße und verletzte Strukturen, bis zum Zeitpunkt der Operation mit Sicherheit festgestellte Verletzungen, Therapieverfahren, postoperative Kontrolluntersuchungen und ggf. das Datum des Todes. Von Beginn an wurden Patienten exkludiert, aus deren Krankenakte keine eindeutige, der Definition entsprechende Diagnose gestellt werden konnte. Des Weiteren konnten Patienten, deren Krankenakte lediglich unzureichend dokumentiert wurde, sowie solche, die vor der chirurgischen Versorgung euthanasiert wurden, nicht in die Studie einbezogen werden. Am Ende des Auswahlprozesses konnten 21 Patienten mit weitestgehend vollständiger Krankengeschichte identifiziert werden.

3.2 Chirurgische Versorgung, Komplikationen

Die Art der chirurgischen Versorgung sowie die Wahl der Implantate wurden aus dem im TIS abrufbaren Operationsprotokoll entnommen. In Abhängigkeit der Ausgestaltung des Protokolls konnten die technischen Eigenschaften des Implantats festgestellt werden. Im Rahmen der Dokumentation von Fadenzügeln wurden die Dicke sowie die Materialbeschaffenheit des Fadens festgehalten. Zudem wurden die Durchmesser der gesetzten Bohrkanäle verzeichnet. Des Weiteren wurden die Durchmesser und Längen der verwendeten Schrauben dokumentiert. In Fällen, in denen ein transartikuläres Pinning vorgenommen wurde, wurden zudem der Durchmesser des Pins sowie die Winkelung, in welcher das Gelenk fixiert wurde, ermittelt. Des Weiteren wurde der Typ des Fixateur externes, sofern verwendet, dokumentiert.

Zusätzlich wurde das Narkoseprotokoll jedes Patienten begutachtet. Dabei wurden auftretende Narkosekomplikationen dokumentiert. Prä-, peri- und postoperative Komplikationen konnten ebenfalls aus dem TIS entnommen werden. Die postoperativen Komplikationen wurden in minor, major und katastrophale Komplikationen nach Cook et al. (2010) eingeteilt (53). Nicht therapiewürdige Komplikationen werden als minor Komplikationen bezeichnet, Komplikationen, die eine chirurgische oder medizinische Therapie erfordern, sind major Komplikationen und Komplikationen, welche zur Euthanasie oder zum Tode führen, werden als katastrophale Komplikationen bezeichnet (53).

3.3 Fragebogen

Im Anschluss an die Datenerhebung aus dem TIS erfolgte die telefonische Befragung unter Zuhilfenahme eines Fragebogens. In Anlehnung an den Schmerzfragebogen der „UNESP-botucatu multidimensional composite pain scale for the assessment of postoperative pain in cats“ (Della Rocca et al. 2018) sowie dem „Feline musculoskeletal Pain Index“ der North Carolina State University wurde der Fragebogen modifiziert und an die Thematik dieser Diplomarbeit angepasst. Die Grundlage der vorliegenden Untersuchung bildet ein Fragebogen, der auf subjektiven Einschätzungen von KatzenbesitzerInnen basiert, bei deren Tier eine chirurgische Versorgung eines PTK durchgeführt wurde. Im Rahmen der Untersuchung wurden Fragen zum Verhalten des Tieres sowie zur Lebensqualität nach dem Eingriff gestellt. Des Weiteren hatten die TierhalterInnen die Möglichkeit, ihre Erfahrungen mit den behandelnden TierärztInnen zu besprechen.

Für die BesitzerInnen gab es zwölf Fragen zu beantworten, bestehend aus zwei Fragen mit einer „Ja/Nein“-Auswahl und anschließender Freitexteingabe, sowie zehn Fragen im Multiple-Choice-Stil. Der Fragebogen war in zwei inhaltliche Abschnitte gegliedert.

Im ersten Teil des Fragebogens erfolgt die Erfassung von anderweitigen Verletzungen und/oder Erkrankungen, die nicht im Zusammenhang mit dem operierten Kniegelenk stehen. Dies diente der Evaluierung, ob die Schmerzwahrnehmung der BesitzerInnen gegebenenfalls durch andere Gründe beeinflusst gewesen sein könnte. Der zweite Teil des Fragebogens beschäftigt sich mit der postoperativen Lebensqualität der Patienten. Die Fragen dieses Teils zielen darauf ab, ein standardisiertes Bewertungssystem für Langzeitergebnisse zu entwickeln (32). Des Weiteren umfasst der Fragebogen einen Spezialteil, der als „Pain-Score“ bezeichnet wird und sich aus zehn Fragen zusammensetzt. Die Beantwortung jeder Frage ist mit einem bis zehn Punkten

möglich. Ein Punkt bedeutet, dass kein Schmerz empfunden wird, während zehn Punkte starke Schmerzen anzeigen.

Die erhobenen Fragen umfassten: zwei Fragen zum Allgemeinverhalten, eine Frage zur Körperhaltung, eine Frage zur Aktivität im Allgemeinen mit Anschlussfragen im Detail zur Bewegung beim Laufen, Laufen nach längerer Ruhezeit, Springen auf Erhöhungen und Treppensteigen. Des Weiteren umfasst der Spezialteil eine Frage zur allgemeinen Schmerzäußerung sowie eine Frage zum Fressverhalten (Abb. 4).

Zur Graduierung wurde ein Notensystem von 1 bis 5 eingeführt. Die Note 1 (≤ 20 Punkte) wurde einem schmerzfreien Patienten zugeordnet, wohingegen die Note 5 (> 75 Punkte) einen Patienten mit starker Schmerzäußerung widerspiegelt. Der Cut-off-Wert für die Verwendung von Analgetika liegt bei einem Punktwert von ≥ 42 .

Die Kontaktaufnahme zur telefonischen Befragung erforderte zunächst das Vorliegen vollständiger personenbezogener Daten sowie eine vorherige Einwilligung. In der Folge konnten bei vier Patientinnen und Patienten, deren BesitzerInnen zwischen dem 18. und 27. September 2023 telefonisch befragt wurden, auswertbare Fragebögen generiert werden.

Patient:

Datum:

Schmerzfragebogen für Katzen

Patient

Name:

Rasse:

Geschlecht:

Weitere Verletzungen nach der Knie-OP: Ja/Nein

Wenn ja, welche und wann:

Erkrankungen nach der Knie-OP: Ja/Nein

Wenn ja, welche und wann:

Allgemeinverhalten

1	2	3	4	5	6	7	8	9	10
Zufrieden									Aggressiv, Ängstlich

1	2	3	4	5	6	7	8	9	10
Spielt, ist neugierig									Schläft viel, desinteressiert

Körperhaltung

1	2	3	4	5	6	7	8	9	10
Entspannte Muskulatur									Angespannt, aufgezogener Rücken

Bewegung

1	2	3	4	5	6	7	8	9	10
Aktiv									Liegt viel herum

Abbildung 4. Schmerzfragebogen Seite 1/2

Patient:

Datum:

Laufen

1	2	3	4	5	6	7	8	9	10
Normal									Starke Lahmheit

Laufen nach langem Liegen

1	2	3	4	5	6	7	8	9	10
Normal									Starke schmerzen

Auf Erhöhung springen

1	2	3	4	5	6	7	8	9	10
Problemlos									Springt nicht

Treppensteigen

1	2	3	4	5	6	7	8	9	10
Problemlos									Will keine Treppen gehen

Schmerzen

1	2	3	4	5	6	7	8	9	10
Nein									Starke schmerzen

Appetit

1	2	3	4	5	6	7	8	9	10
Ja									Frisst gar nicht

Auswertung der Punkte

	Note	Punkte
Schmerzfrei	1	0-20
Nahezu schmerzfrei	2	21-41
Mindergut	3	42-53
Schmerzhaft	4	54-74
Starke Schmerzen	5	75-100

Abbildung 5. Schmerzfragebogen Seite 2/2

3.4 Evaluierung der inkludierten Publikationen

Für die Evaluierung, der in dieser Diplomarbeit inkludierten Veröffentlichungen wurden spezifische Einschluss- und Ausschlusskriterien definiert, um die Qualität und Relevanz der Ergebnisse zu gewährleisten. Die Einschlusskriterien umfassten eine präzise Auflistung der verletzten Strukturen, wobei eine genaue Zuordenbarkeit der Verletzungen zu den einzelnen Patienten von großer Wichtigkeit war. Die analysierten Artikel beschreiben hauptsächlich Katzen als Patienten, wobei im Einzelnen auch Hunde mit ähnlichen Verletzungen aufgelistet sind. Diese wurden jedoch nicht in die Literaturrecherche dieser Arbeit einbezogen. Die Auflistung der patientenbezogenen Daten, wie unter anderem das Alter bei Diagnosestellung, das Gewicht, sowie die Rasse der Katzen wurde erfasst. Weiters wurden Ausschlusskriterien definiert, um die Validität der Studie zu sichern. Exkludiert wurden all jene Studien, welche sich ausschließlich mit Kadavern befassen, sowie solche, die eine genaue Zuordnung der Verletzung zu den jeweiligen Patienten nicht zuließen. Ebenso wurden Veröffentlichungen ohne eine, für diese Diplomarbeit passende, Outcome-Klassifizierung nicht berücksichtigt, da diese für den Vergleich und die Bewertung nicht geeignet waren. Die relevanten Schlagwörter, die bei der Suche nach geeigneter Literatur verwendet wurden, umfassten unter anderem „multiligament injuries“, „surgical repair“, „outcome“, „lateral suture“, „TPLO in cats“, „stifle joint luxation“, „traumatic stifle disruption“ und „transarticular pinning“. Diese Begriffe sind entscheidend für die Identifikation und Analyse der Literatur zu den behandelten Themen.

Die Recherche nach qualitativer Literatur wurde von Beginn der Arbeit bis hin zur Vollendung durchgeführt, um auch die aktuellen Studien in diese Arbeit zu integrieren. Als Quellen fungierten hauptsächlich das Internet, insbesondere die Suchmaschine „PubMed“, Fachzeitschriften sowie die Datenbank der Bibliothek der Veterinärmedizinischen Universität Wien (VMU). Diese Herangehensweise sollte gewährleisten, dass die gewonnenen Daten sowohl aktuell als auch relevant für diese Diplomarbeit sind.

3.5 Statistische Auswertung

Die aus dem TIS, den Fragebögen und der Literaturrecherche gewonnenen Daten der in die Studie inkludierten Fälle wurden in einer Excel-Tabelle (Microsoft Excel for Office 365) zusammengetragen, einer deskriptiven Datenanalyse unterzogen und in Form von Häufigkeiten und Prozentsätzen ausgewertet. Des Weiteren wurde eine explorative Datenanalyse durchgeführt.

4. Ergebnisse

4.1 Ergebnisse der Veterinärmedizinischen Universität Wien

Im Rahmen der Recherche der Datenbank konnten insgesamt 21 Patienten oder Katzen mit einer multiligamentösen Erkrankung ermittelt werden.

4.1.1 Patientenmaterial, klinisch-orthopädische Untersuchung

Die Nationalität der Patienten, die beschädigten Strukturen, sowie die gewählten Therapiemethoden und der Outcome der jeweiligen Fälle an der VMU sind in Tabelle 2 veranschaulicht dargestellt.

Das Durchschnittsalter der 21 Katzen zum Zeitpunkt der Diagnosestellung betrug 7,9 Jahre. Die jüngste behandelte Katze war zum Zeitpunkt der Operation 1 Jahr und 5 Tage alt und die älteste Katze war 14 Jahre alt. Das durchschnittliche Körpergewicht betrug 5 kg (1,75–7,8 kg). In Bezug auf die Geschlechterverteilung lässt sich Folgendes festhalten: 47,6 % (n = 10) der Katzen waren männliche, kastrierte Tiere, während 52,4 % (n = 11) weiblich waren. Von diesen waren 81,8 % kastriert (n = 9). Der Großteil der Katzen wurde als „Europäisch Kurzhaar“ deklariert (85,7 %, n = 18), während Langhaarkatzen (9,5 %, n = 2) und Rassekatzen, wie die Norwegische Waldkatzen (4,8 %, n = 1), deutlich unterrepräsentiert waren. Bei Vorstellung zeigten elf der 21 Katzen (52 %) mindestens eine Lahmheit dritten Grades. In sieben Fällen (33 %) wurde eine vollständige Entlastung der betroffenen Gliedmaße dokumentiert. In den verbleibenden drei Fällen konnte keine Aussage zum Grad der Lahmheit ermittelt werden.

Tabelle 2. Demografische Daten, verletzte Strukturen, gewähltes Therapieverfahren, Komplikationen sowie Outcome der Fälle der VMU.

Fall	Alter (J)	Gewicht (kg)	Geschlecht	Verletzte Strukturen	Therapie	Augmentation	Komplikation	Outcome
1	5	6,8	mk	CrCL, CaCL, MM, LM	FTS, Menishektomie	Verband, Fix ex	Instabilität, reoperiert	n/a
2	5	4,8	wk	CrCL, CaCL, MM	FTS, TP, Menishektomie	Verband, Fix ex Typ 1	n. b	n/a
3	13	4,3	mk	CrCl, CaCl	FTS	n/a	Kniegelenksinfektion, Implantatlockerung, reoperiert	n/a
4	1	4,2	mk	CrCL, CaCL, LM	FTS, PFS	Verband	Kniegelenksinfektion, Implantatlockerung, reoperiert	n/a
5	8	4,72	wk	CrCl, CaCl	FTS	Verband	n. b	exzellent
6	8,5	5	wk	CrCl, CaCl	FTS, PFS	Verband	n. b	exzellent
7	8	5,2	wk	CrCL, MCL, LCL	FTS	n/a	n. b	n/a
8	10,1	5,5	w	CrCL, MCL, LCL, MM	FTS, PCL, Menishektomie	n/a	n. b	n/a
9	7	5	wk	CrCL, MCL, MM, LM	FTS, PCL, TP	Verband, Fix ex	Relaxation Kniegelenk, Implantatlockerung, reoperiert	exzellent
10	9,7	4,9	wk	CrCL, MCL	FTS, PCL	Verband (versteift)	Pat. Lux. intraoperativ	n/a
11	2,4	4,50	mk	CrCL, MCL, LCL, MM	TPLO, Menishektomie	Verband	n. b	n/a
12	10,4	7,8	mk	CrCL, CaCL, MCL, LCL	n/a	Verband (versteift)	n. b	ok
13	14	1,75	wk	CrCL, CaCL, MCL, LCL	FTS, PCL, PFS	Verband (versteift)	Pat. Lux., Fistelbildung, reoperiert	n/a

14	2,2	6,5	w	CrCL, CaCL, LCL	FTS	n/a	n. b	exzellent
15	5,7	4,9	mk	CrCL, CaCL, LCL	TP	Verband, Fix ex	n. b	ok
16	7	6,4	mk	CrCL, CaCL, MCL	FTS, TP	Verband, Fix ex Typ 1	Infektion an Pinaustrittsstelle	n/a
17	9,5	6,82	mk	CrCL, CaCL, MCL, LCL	FTS, PCL, PFS, TP	Verband, Fix ex Typ 1	Femurfraktur, Amputation HEX beim HTA	n/a
18	13	3,6	mk	CrCL, CaCL, LCL, MM, LM	FTS, PCL, PFS,	Verband, Fix ex Typ 1	Implantatlockerung, reoperiert	n/a
19	10	4,26	wk	CrCL, CaCL, MCL, LCL	FTS, PCL, PFS	Verband, Fix ex Typ 1	Implantatlockerung, reoperiert	n/a
20	8,6	3,6	wk	CrCL, CaCL, MCL, LCL, MM, LM	FTS, Menishektomie	Verband, Fix ex	Liquidothorax, Hautzusammenhangstrennung Pinaustrittsstelle, Implantatbruch	n/a
21	10	5	mk	CrCL, CaCL, LCL, MM, LM	FTS, PCL, PFS, Menishektomie	Verband, Fix ex	n. b	n/a

FTS = Extracapsularfabello-tibialsuture (lateral & medial aspect), PCL = Prosthetic collateral ligaments, PFS = Patellar tendon-fibular head suture (lateral aspect), TP = transartikulärer Pin, mk = männlich-kastriert, wk = weiblich-kastriert, CrCL = kraniales Kreuzband, CaCL = kaudales Kreuzband, MCL = mediales Kollateralband, LCL = laterales Kollateralband, MM = medialer Meniskus, LM = lateraler Meniskus, n.b = nicht berichtet, Fix ex = Fixateur externe, Pat. Lux. = Patellaluxation

4.1.2 Gruppierung nach verletzten Strukturen

Um eine präzisere Auswertung vornehmen zu können, erfolgt eine Einteilung der Katzen in Gruppen, je nach Art ihrer Verletzung. Die einzelnen Gruppen sind untenstehender Tabelle 3 veranschaulicht dargestellt.

Tabelle 3. Gruppierungen der verletzten Strukturen und deren Verteilung an der VMU.

Gruppe 1 (n = 2)	Gruppe 2 (n = 6)	Gruppe 3 (n = 0)	Gruppe 4 (n = 1)	Gruppe 5 (n = 4)	Gruppe 6 (n = 3)	Gruppe 7 (n = 5)
CrCL+MCL	CrCL+CaCL	CrCL+LCL	CrCL+CaCL+MCL	CrCL+CaCL+LCL	CrCL+MCL+LCL	CrCL+CaCL+MCL+LCL
9,5 %	28,6 %	0 %	4,8 %	19 %	14,3 %	23,8 %

CrCL = kraniales Kreuzband, CaCL = kaudales Kreuzband, MCL = mediales Kollateralband, LCL = laterales Kollateralband

Die Gruppen mit den höchsten Fallzahlen sind Gruppe 2, in der sechs Katzen (28,6 %) aufgrund einer Kreuzbandruptur sowohl des vorderen als auch des hinteren Kreuzbandes operiert wurden und Gruppe 7, in welcher fünf Katzen (23,8 %) eine Verletzung des vorderen und hinteren Kreuzbandes sowie beider Kollateralbänder aufwiesen. An der VMU nicht vertreten war Gruppe 3, eine kombinierte Verletzung des CrCL+LCL (0 %). Zusätzlich wurden Meniskusläsionen dokumentiert. Es konnte in zwölf Knien eine Meniskusverletzung festgestellt werden. Gruppenübergreifend zeigte sich, dass der mediale Meniskus in sieben von 21 Fällen (33,3 %) beschädigt war, während der laterale Meniskus nur in fünf Fällen (23,8 %) betroffen war. Eine Beschädigung beider Menisken war in vier Fällen (33,4 %) der zwölf verletzen Kniegelenke gegeben. In einem Fall wurden beide Menisken als intakt beschrieben. Die rechte Hinterextremität war in sechs (28,6 %) und die linke in elf (52,3 %) Fällen betroffen. Aufgrund unzureichender Beschreibungen konnte in den verbleibenden acht Fällen keine Aussage zu Meniskusläsionen und in vier Fällen zu der Seite der betroffenen Hinterextremität gemacht werden.

Die am häufigsten vorgenommenen Operationstechnik für die primäre Versorgung des PTK, war die FTS. Diese wurde in 85,7 % der Kniegelenke (n = 18) vorgenommen. In zwei der 18 (11,1 %) wurde sie in Kombination mit einer PFS und in Drei (16,7 %) zusammen mit einer PCL durchgeführt.

Eine Umstellungsosteotomie in Form der TPLO wurde bei einem Patienten durchgeführt, welcher zusätzlich eine Versorgung einer Kollateralbandruptur mittels PCL bekam. Die Verwendung eines transartikulären Pins wurde in fünf Fällen (23,8 %) dokumentiert. In einem Fall wurde der transartikuläre Pin nach Rekonstruktion der beschädigten Bandstrukturen und vor Verschluss der Haut wieder entfernt. In einem Fall konnte aufgrund unzureichender Dokumentation nicht evaluiert werden, welche Operationsmethode von dem/der ChirurgIn verwendet wurde. Menishektomien wurde in sechs der acht Gelenke mit Meniskusschäden durchgeführt.

4.1.3 Postoperatives Management

Die Kontrolluntersuchungen der operierten Patienten an der VMU wurden an jeden Patienten und das gewählte Therapieverfahren individuell angepasst. Die erste Kontrolluntersuchungen im Sinne einer orthopädischen Evaluierung der Funktion der Gliedmaße im Hinblick auf Belastung, ROM und Wundheilung wurden erfolgte bei elf Patienten innerhalb der ersten Woche nach Heimgabe im Zuge des Verbandswechsels. Sieben Katzen wurden binnen zwei Wochen nachkontrolliert. Die Katze, welche einen Liquidothorax postoperativ entwickelte, wurde im Rahmen des stationären Aufenthalts täglichen Kontrollen je nach Toleranz der Katze unterzogen. Zwei Katzen sind nach der Operation nicht wieder zu Kontrollterminen erschienen.

Anschließende Kontrolltermine sollten in einem Zeitraum von 4 – 6 Wochen postoperativ erfolgen und ein weiterer Kontrolltermin 2 – 3 Monate postoperativ. In den 17 Fällen, in denen postoperativ Verbände angelegt wurden, erfolgte der Verbandswechsel wöchentlich, sofern der Verband weder verrutscht noch anderweitige Komplikationen aufwies. Versteifte Verbände sollten in der Regel für vier Wochen getragen werden, mindesten jedoch für den Zeitraum bis zum Fädenziehen 10 – 12 Tage postoperativ. Fixateur externe des Typ 1 wurden in zehn Fällen (47,6 %) verwendet, sodass, sofern toleriert, bis zur Entfernung des Fixateurs eine Verbandstherapie fortgeführt wurde.

Röntgenologische Kontrollen wurden 3 – 4 Wochen postoperativ und bei Bedarf nochmals nach 8 – 10 Wochen durchgeführt. Anschließend wurden Röntgenaufnahmen im Zuge der Entfernung von Implantaten sowie bei Bedarf angefertigt.

Für sechs bis acht Wochen nach dem chirurgischen Eingriff wurde allen Patienten strenge Käfigruhe verschrieben. Hierfür wurde den Tierhaltenden bspw. ein umgedrehter Kinderlaufstall oder eine passende Transportbox empfohlen. Im Anschluss an diese Zeit wurde

eine sukzessive Belastungssteigerung über vier bis sechs Wochen empfohlen. Die Wiederaufnahme des vollen Belastungsumfangs und ggf. des Freigangs wurde für einen Zeitraum von drei bis vier Monaten nach dem ersten Eingriff angesetzt.

4.1.4 Komplikationen

Präoperativ wurde bei einer Katze ein kongenitaler Ventrikel-Septum-Defekt beschrieben. Zwei Katzen zeigten im präoperativen Thoraxröntgen Anzeichen einer Lungenkontusion. Perioperativ kam es bei einer Katze zu einer Patellaluxation nach dem Setzen des Fadenzügels. Nach Korrektur des Fadenzügels konnte keine Patellaluxation mehr festgestellt werden. Narkosekomplikationen gab es nach Auswertung aller vorliegenden Narkoseprotokolle bei fünf der operierten Katzen. Dazu zählten: Hypothermie, Bradykardie und Hypotension. Postoperativ gab es bei zehn von 21 Katzen Komplikationen. Nach der Einteilung von Cook et al. 2010 (53) gab es eine minor Komplikation (pin tract infection) und neun major Komplikationen: bei fünf Katzen musste aufgrund einer Implantatlockerung, bei einer aufgrund von Implantatbruch erneut operiert werden. Zusätzlich wurden in zwei Knien eine Implantatlockerung und Gelenksinfektionen nachgewiesen. Bei einer weiteren Katze kam es zu einer Fistelbildung am operierten Kniegelenk. Hierbei wurde das Bakterium *Pseudomonas aeruginosa* nachgewiesen. Aufgrund einer erneuten Reluxation des Kniegelenkes wurden zwei Katzen reoperiert. Bei einer kam es zu einer Fraktur im Bereich des distalen Femurs. Auf Wunsch der TierhalterIn wurde dieser Katze beim Haustierarzt die Hintergliedmaße amputiert. Eine Katze entwickelte einen Tag postoperativ einen Liquidothorax unbekannter Genese. Dieser wurde mittels Medikamenten und Sauerstofftherapie behandelt.

4.2 Auswertung der Fragebögen

Insgesamt wurden 21 Fälle von polytraumatisierten Knien bei der Katze aus der Datenbank der chirurgischen Abteilung für Kleintiermedizin an der VMU ermittelt. Fünf Katzen wurden noch vor Kontaktaufnahme der Besitzer exkludiert, da ihr Geburtsdatum vor dem Jahr 2000 lag und ihre geschätzte Lebenserwartung zum Zeitpunkt der Befragung überschritten war. Zehn Besitzer waren nicht erreichbar oder lehnten die Befragung ab ($n = 2$). Schließlich konnten die Daten von vier beantworteten Fragebögen von Katzenbesitzerinnen und Katzenbesitzern für die Datenanalyse herangezogen werden.

Bei einer Katze wurde eine Hyperthyreose diagnostiziert, während bei einer weiteren Katze eine zugrunde liegende Herzerkrankung festgestellt wurde.

Im zweiten Teil des Fragebogens wurde der Therapieerfolg abgeschätzt, wobei ein Pain Score ermittelt wurde. Die Auswertung des Pain Scores ergab überwiegend positive Ergebnisse. Die Auswertung der vier Fragebögen ergab eine Gesamtpunktzahl von unter 20 „Schmerzpunkten“, was gemäß der Definition von Keeley et al. (2007) eine Einstufung aller Katzen als schmerzfrei rechtfertigt (Tabelle 4).

Tabelle 4. Punktwertung aus der Befragung der BesitzerInnen.

Frage	1	2	3	4	5	6	7	8	9	10
Patient 1	2	1	1	3	4	1	1	1	1	1
Patient 2	2	3	1	2	1	1	1	1	1	1
Patient 3	1	3	1	2	2	1	1	3	1	1
Patient 4	1	1	1	1	1	1	1	1	1	1

4.3 Publikationen

Eine umfassende Literaturrecherche hat ergeben, dass bis zu diesem Zeitpunkt acht wissenschaftliche Artikel erschienen sind, die sich ausführlicher mit der betreffenden Thematik befassen. Eine detaillierte Auflistung der verletzten Strukturen, der gewählten chirurgischen Therapievariante sowie des postoperativen Outcomes von sechs der acht Publikationen ist in Tabelle 5 dargestellt. Die Studien von Jaeger et al. aus dem Jahr 2005 und Coppola et al. aus dem Jahr 2022 konnten aufgrund einer nicht zuordenbaren Protokollierung nicht in die Tabelle aufgenommen werden. Die Diagnostik des PTK in den aufgeführten Publikationen basiert auf einer orthopädischen Evaluierung inklusive der Anfertigung von orthogonalen Röntgenbildern (5,26,27,42,54), sowie im Fall von Fitzpatrick et al. von 2021 mittels Arthotomie und der Verwendung eines Computertomographen (27).

Im Anschluss an die Operation wurde das Anlegen eines Verbandes (26,27,54) beschrieben, sowie ein stationärer Aufenthalt über drei Tage (5,54).

Der Therapieplan für die Heilungsphase nach der Operation wurde, mit Ausnahme von Harasen G. von 2005 wie folgt beschrieben: Sechs Wochen strikte Käfighaltung (5,27,42) mit

anschließender Zimmerhaltung für weitere sechs Wochen (27,42) oder vier bis sechs Wochen Zimmerhaltung gefolgt von freier Bewegung im Haus ohne Freigang (26,54). Eine uneingeschränkte Bewegung war nach 14 (54), 16 (5,42), 18 (27) Wochen erlaubt. Physiotherapeutische Maßnahmen mit passiven Bewegungsübungen, zwei bis drei Mal täglich über drei Wochen frühestmöglich nach der Operation wurden ebenfalls empfohlen (5,26,27).

Die durchgeführte Literaturrecherche führte zu folgenden Ergebnissen: Es wurden insgesamt 26 Kniegelenke von 25 Katzen analysiert, deren durchschnittliches Alter bei acht Jahren lag. In zwölf Fällen (66,6 %) war die linke, in sechs Fällen (33,3 %) die rechte Hinterextremität betroffen. Bei den verbleibenden acht Kniegelenken konnte keine Angabe hinsichtlich der betroffenen Seite gemacht werden. Erfasst wurden 14 männlich-kastrierte und zwölf weibliche Tiere, von denen 83,3 % (n = 10) kastriert waren. Die am häufigsten vorkommende Verletzung war CrCL+CaCL+MCL+LCL (26,9 %), gefolgt von CrCL+MCL+LCL (23,1 %) und CrCL+CaCL+MCL (19,2 %). Gleich häufig betroffen waren CrCL+MCL und CrCL+CaCL mit jeweils 11,5 %. Die seltensten Kombinationen ligamentöser Verletzungen waren CrCL+LCL und CrCL+CaCL+LCL (jeweils 3,9 %). In 57,7 % (15/26) der Fälle war der laterale Meniskus und in 53,8 % (14/26) der Fälle der mediale Meniskus betroffen. In elf von 26 Fällen (42,3 %) waren beide Menisken betroffen. Die betroffenen Menisken wurden in sämtlichen Fällen durch eine Menishektomie oder Imbrikation versorgt, ausgenommen derer Kniegelenke, die in 7,7 % (n = 2) durch Arthrodese versteift oder in 30,7 % (n = 8) durch eine Totalendoprothese ersetzt wurden. Die am häufigsten angewandte Operationsmethode stellte die Bandrekonstruktion mithilfe eines extrakapsulären Fadenzügels (FTS) dar. Eine Differenzierung zwischen lateralen und medialen Fadenzügen konnte nicht vorgenommen werden.

4.3.1 Postoperatives Management

Das Regime zu den postoperativen Kontrollen und derer Dokumentation, der in dieser Diplomarbeit aufgezeigten Artikel, war AutorInnen-abhängig. Bruce W. 1999, Keeley et al. 2007 und Fitzpatrick et al. 2021 beschrieben im Genaueren die Betrachtung folgende Aspekte: Grad der Lahmheit, Schwellung, Schmerzäußerung, Krepitation und die ROM (seitenvergleichend) bei der orthopädischen Untersuchung der Patienten (5,27,54) in einem Zeitraum von sechs bis 24 Monaten. Röntgenologische Kontrollen in zwei Ebenen nach 4-6 Wochen post operationem erfolgten bei Bruce W. 1999, Connery et al. 1979, Belch et al. 2012, Harasen G. 2005 und Fitzpatrick et al 2021. Letztgenannter beschrieb die kürzesten

Kontrollintervalle mit klinisch orthopädischer Untersuchung zwei, sechs, zwölf und 26 Wochen post operationem mit anschließenden jährlichen Kontrollen je nach BesitzerInnencompliance (27).

4.3.2 Komplikationen

Präoperative Komplikationen wurden von Harasen G. (2005) in Form einer Schilddrüsenüberfunktion beschrieben.

Nach der Einteilung von Cook et al. (2010) berichtet Bruce W. 1999 postoperativ vier major Komplikationen. Es wurden in zwei der vier Fälle Frakturen der langen Röhrenknochen als Komplikation beschrieben. Dies war zum einen eine Femurfraktur auf Höhe des proximalen Ellis Pins des TEF und zum anderen eine Tibiafraktur auf Höhe des distalen Ellis Pins. In einem dritten Case-Report wurde während der Kontrolluntersuchung sechs Wochen postoperativ eine Lockerung eines tibialen Ellis Pins festgestellt. Das gesamte Implantat wurde entfernt. Dieselbe Katze zeigte zusätzlich eine Lockerung der für die PCL gesetzten Schrauben acht Monate nach der Operation, woraufhin auch diese entfernt wurden (5). Connery et al. 1979 beschreibt bei einer Kontrolluntersuchung 25 Tage postoperativ eine Biegung des gesetzten 3.5mm intraartikulären Steinmann Pins, wo dieser das Kniegelenk durchquert. Im Rahmen einer zweiten Operation erfolgte die frühzeitige Entfernung des Pins, sodass auch diese Komplikation als Major-Komplikation einzuordnen ist. Zehn Wochen nach Entfernung wurde der Bewegungsradius des Kniegelenks als nahezu normal beschrieben (26). Keeley B. (2007) berichtet minor Komplikationen in Form von Schwellungen im Gelenksbereich und Krepitationen in beiden Fällen. In dem Artikel von Fitzpatrick et al. 2021 wurden zwei major und eine minor Komplikation dokumentiert. Eine Katze zeigte bei der Kontrolluntersuchung sechs Wochen postoperativ Unbehagen und eine leichte Muskelkontraktion des Musculus Quadriceps bei Palpation. Für die Behandlung der Muskelkontraktion wurde ein Physiotherapieplan erstellt. Zu den major Komplikationen zählte eine Katze, welche aufgrund von eingeschränkter ROM 18 Tage postoperativ reoperiert. Es wurden Teile des Implantates ausgetauscht, was zur gewünschten Funktionsfähigkeit führte (27). Die zweite major Komplikation, war die Ruptur der Patellarsehne einer der Katzen 14 Wochen nach dem Einsetzen der Kniegelenksprothese. Die chirurgische Versorgung dieser war ohne Erfolg, was die Versteifung des Kniegelenkes als Endresultat zur Folge hatte (27). In den inkludierten Publikationen werden insgesamt acht major und drei minor Komplikation bei 22 Kniegelenken beschrieben.

Der in der Outcome-Evaluierung untersuchte Zeitraum erstreckte sich von zwei Wochen bis zu 29 Monaten postoperativ. In drei der sechs inkludierten Studien wurden die Resultate wie folgt definiert: exzellent = lahmheitsfrei unter allen Umständen (27,54), gut = vorübergehende Lahmheit nach Anstrengung (5,27,54), ok = intermittierende Lahmheit im Zusammenhang mit alltäglicher Aktivität (54) und schlecht = kontinuierliche Lahmheit (5,54) bzw. Amputation oder Gelenksversteifung (27). Von einer "akzeptablen Funktionsfähigkeit" (1,26,42) wird in den verbleibenden drei Publikationen berichtet.

Unabhängig von der gewählten Operationsmethode konnte in sechs Fällen ein „exzellentes“ und in sieben Fällen ein „gutes“ Outcome erzielt werden. Keeley et al. 2007 präsentieren das Resultat zweier operativ behandelter PTK, welches als „gut/exzellente“ bewertet wird. Ein „akzeptables“ Outcome war ebenfalls in sieben von 22 Kniegelenken gegeben. Lediglich bei dem Fall einer weiblich-kastrierten, 8,6 Jahre alten Katze wurde ein „katastrophaler“ Ausgang beschrieben (27) .

Tabelle 5. Vergleichende Literatur zu demografischen Daten, verletzten Strukturen, gewähltem Therapieverfahren, Komplikationen und Outcome beim PTK der Katze.

Autor/ Titel	Fall	Alter (J)	Gewicht (kg)	Geschlecht	verletzte Strukturen	Therapie	Augmentation	Komplikation	Outcome
Bruce W. et al. (1999) <i>Stifle joint luxation in the cat: treatment using transarticular external skeletal fixation</i>	1	9	4.8	mk	CrCL, CaCL, MCL, MJC rupture, avulsed LM, avulsed and crushed MM	Menishektomie, Matratzennaht für Meniskus, FTS, PCL	TESF	Implantatlockerung (TESF, PCL)	gut
	2	11	4.6	fk	CrCL, CaCL, MCL rupture, crushed MM	Menishektomie, FTS	TESF	Tibiafraktur	exzellent
	3	8	5.1	mk	CrCL, CaCL, MCL rupture, avulsed MM	Matratzennaht für Meniskus, FTS	TESF	Implantatbruch	exzellent
	4	9.5	5	mk	CrCL, CaCL, MCL, LCL, MJC rupture, avulsed MM	Matratzennaht für Meniskus, FTS	TESF	Femurfraktur	gut
Kelley B et al. (2007) <i>Stifle joint luxation in the dog and cat: The use of temporary intraoperative transarticular pinning to facilitate joint reconstruction</i>	5	4	n/a	f	CrCL, CaCL, MCL, LCL	FTS, PCL	Verband	Periartikuläre Schwellung Krepitation	gut/exzellent
	6	7.5	n/a	f	CrCL, CaCL, MCL, LCL	FTS, PCL	Verband	Periartikuläre Schwellung, Krepitation	gut/exzellent
Connery N, Rackard S et al. (2000) <i>The surgical treatment of traumatic stifle disruption in a cat</i>	7	4	4.8	mk	CrCL, CaCL, LM	TP 3,5mm Steinmann, Menishektomie	Verband (versteift)	Implantatbiegung	akzeptabel

Fitzpatrick N et al. (2021) <i>Custom-built constrained uniaxial and rotating hinge total knee replacement in cats: Clinical application, design principles, surgical technique, and clinical outcome</i>	8	12	3.32	fk	CrCL, CaCL, MCL, LCL, MM, LM, (trochlear ridge)	TKR	Verband	Implantatfehler	exzellent
	9	4	4.41	fk	CrCL, MCL, LCL, MM, LM	TKR	Verband	Quadricepskontraktur	exzellent
	10	6.8	6.5	mk	CrCL, CaCL, MCL, MM, LM	TKR	Verband	n. b	exzellent
	11	9	5.3	fk	CrCL, MCL, MM, LM	TKR	Verband	n. b	gut
	12	6.6	6	mk	CrCL, MCL, LCL, MM, LM	TKR	Verband	n. b	gut
	13	7.3	7.18	mk	CrCL, MCL, LCL, MM, LM	TKR	Verband	n. b	gut
	14	8	4.5	mk	CrCL, LCL, MCL, LM, (Trochlear ridge)	TKR	Verband	n. b	exzellent
	15	8.3	4.6	fk	CrCL, CaCL, MCL, LCL, MM, LM	TKR	Verband	Patellarsehnenruptur	katastrophal
Blech A et al. (2012) <i>Stifle arthrodesis in two cats</i>	16	8	n/a	fk	CrCL, CaCL, MCL, LCL, MM, LM	Arthrodesis (2,7mm 16 Loch DCP, 2,7mm Schraube in patella, 2 x2mm Kirschner Pins	n. b	n. b	gut
	17	8	7.7	mk	CrCL, CaCL, MCL, LCL, MM, LM	Arthrodesis (2,7mm 14 Loch DCP, 2,7mm Schraube, 1x 2mm Kirschner Pin	n. b	Implantatwanderung	gut
Harasen G et al. (2005) <i>Feline cranial cruciate rupture 17 cases and a review of the literature</i>	18	13	n/a	fk	CrCL, CaCL, MCL	FTS, PCL	n/a	Schilddrüsenüberfunktion	akzeptabel
		"	"	"	CrCL, MCL, LCL	FTS, PCL	n/a	"	akzeptabel
	19	9	n/a	mk	CrCL, CaCL, LCL	FTS, PCL	n/a	n. b	akzeptabel
	20	3.5	4.4	mk	CrCL, LCL	FTS, PCL	n/a	n. b	akzeptabel
	21	2	6.4	fk	CrCL, MCL, LM	FTS, PCL, Menishektomie	n/a	n. b	akzeptabel
	22	3	5	mk	CrCL, MCL	FTS, PCL	n/a	n. b	akzeptabel

FTS = Extracapsularfabello-tibialsuture (lateral & medial aspect), PCL = Prosthetic collateral ligaments, PFS = Patellar tendon-fibular head suture (lateral aspect), TKR = total knee replacement, TP = transartikulärer Pin, tESF = transartikulärer external skeletal fixator, HTEF = hinged transarticular external fixation, mk = männlich-kastriert, fk = weiblich-kastriert, CrCL = kraniales Kreuzband, CaCL = kausales Kreuzband, MCL = mediales Kollateralband, LCL = laterales Kollateralband, MM = medialer Meniskus, LM = lateraler Meniskus, DCP = dynamic compression plate, n.b = nicht berichtet

4.4 Häufigkeit und Verteilung der Verletzungskombinationen

Abbildung 6 zeigt den Vergleich der Häufigkeiten der verschiedenen Kombinationen von Verletzungen zwischen den Ergebnissen der Literaturrecherche und der Auswertung der Fälle der VMU. Hierbei wurde die Studie von Coppola et al. aus dem Jahr 2021 inkludiert. Es wurden 21 Fälle der VMU, 26 Fälle aus den Ergebnissen der Literaturrecherche und 57 Fälle aus der Studie von Coppola et al. von 2021 miteinander verglichen. Die grafische Darstellung zeigt deutlich, dass die am häufigsten vorkommende Kombination aus Verletzungen jeweils eine Andere ist. Im Fall der VMU ist es die Verletzung der CrCL+CaCL; die Literaturrecherche ergab insgesamt als häufigste Kombination CrCL+CaCL+MCL+LCL und Coppola et al. 2021 zeigt mit 18 von 57 Fällen die Kombination aus CrCL+CaCL+LCL als häufigste Verletzung auf. Prozentual gesehen ist die Kombination CrCL+MCL die in den einzelnen Studien (VMU = 9,5 %, Literatur = 11,5 %, Coppola et al. 2021 = 10,5 %) ähnlich häufig vertreten. Die Verletzungen CrCL+LCL war nur innerhalb der Literaturrecherche gegeben. Weder die VMU noch Coppola et al. 2021 konnten Fälle mit der Kombination dieser verletzten Bandstrukturen aufzeigen.

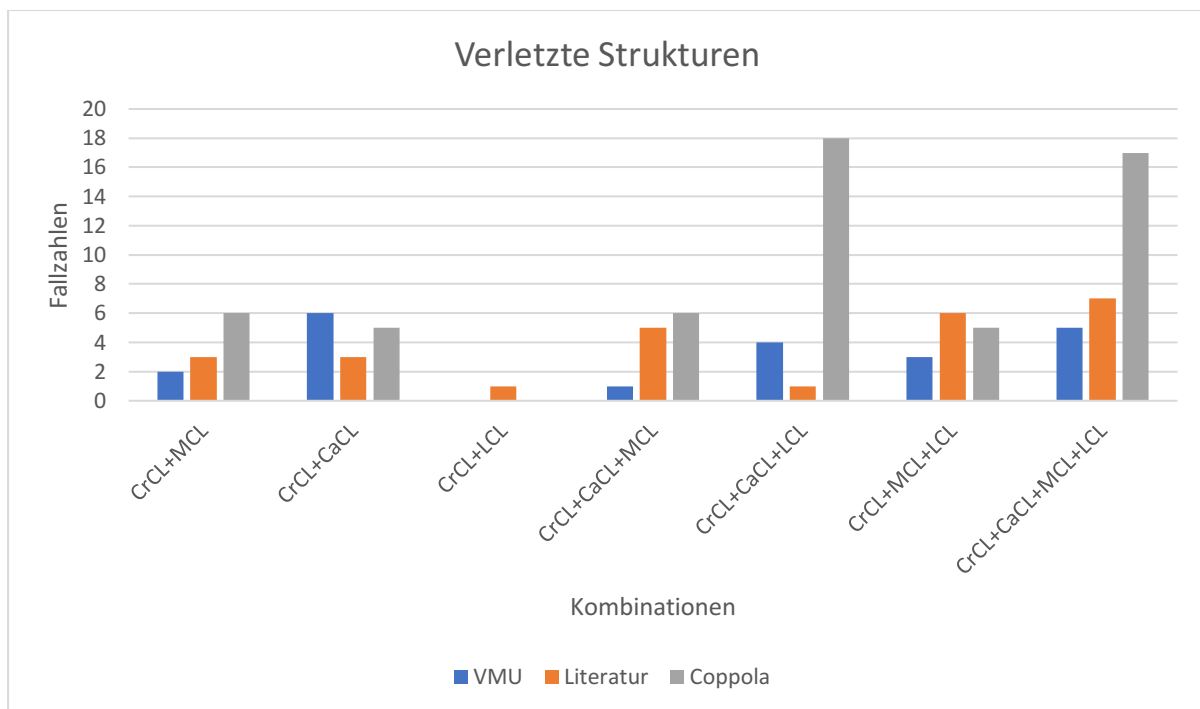


Abbildung 6. Vergleich der Verletzungskombinationen.

CrCL = Kraniales Kreuzband, CaCL = Kaudales Kreuzband, MCL = mediales Kollateralband, LCL = laterales Kollateralband

5. Diskussion

Die vorliegende Arbeit hatte zum Ziel, alle polytraumatisierten Kniegelenksverletzungen von Katzen zu untersuchen, die in den vergangenen 22 Jahren an der Veterinärmedizinischen Universität Wien chirurgisch versorgt wurden. Im Rahmen einer retrospektiven Evaluierung wurden die wesentlichen, klinisch, orthopädisch und radiologisch relevanten Daten dieser Tiere zusammengetragen, um einen allgemeinen Überblick zu gewinnen. Für die Langzeitergebnisse wurden im Anschluss Besitzerbefragungen zum Gesundheitszustand der Katzen durchgeführt.

Die zugrunde liegende These dieser Arbeit lautet wie folgt: Im Rahmen dieser Diplomarbeit erwarten wir zu bestätigen, dass die chirurgische Versorgung multiligamentöser Kniegelenksverletzungen bei Katzen – basierend auf Literaturergebnissen und retrospektiv analysierten Fällen an der Veterinärmedizinischen Universität Wien – in der Mehrheit der dokumentierten Behandlungen zu einer schmerzfreien und funktionell stabilen Gliedmaßenfunktion führt.

Die Ergebnisse dieser Diplomarbeit ergaben, dass acht Patienten mit abgeschlossener Behandlung eines PTKs von dem behandelnden Arzt oder der behandelnden Ärztin als schmerzfrei beschrieben wurden. Vier dieser Katzen wurden nach Aussagen der Besitzer als schmerzfrei beschrieben. Lediglich in einem Fall wurde laut Dokumentation eine Hinterextremität nach Komplikation entfernt. Der Vergleich mit der vorliegenden Literatur ergab, sofern ermittelbar, ebenfalls in acht Fällen ein exzellentes Ergebnis.

Die Auswertung der gewonnenen Daten ergab, dass aufgrund fehlender Daten eine Bestätigung hinsichtlich der Annahme, dass die Mehrheit, der chirurgisch versorgten multiligamentösen Knieverletzungen bei Katzen zu einer Schmerzfreiheit führt, nicht möglich ist. Es lässt sich jedoch bestätigen, dass die Funktionalität und Stabilität der Gliedmaßen durch eine chirurgische Behandlung wiederhergestellt werden kann.

In den an der VMU behandelten Fällen manifestierte sich am häufigsten die Verletzung des kranialen Kreuzbandes in Kombination mit einer Läsion am kaudalen Kreuzband. Dies entspricht den Angaben der Literatur. Auch die Verletzung beider Kreuzbänder mit gleichzeitiger Verletzung des medialen und lateralen Kollateralbandes steht sowohl in der Literatur als auch der Datenauswertung der VMU an zweithäufigster Stelle der vorkommenden Kombinationen bei einem PTK. Hulse und Shire et al. (1986) postulieren, dass die medialen Anteile der Gliedmaßen in höherem Maße betroffen sind als die lateralen Anteile. Als Begründung für diese Annahme kann die Richtung der Krafteinwirkung bei bspw.

Autounfällen herangezogen werden, welche lateral auf das Gelenk wirkt. Dies wird durch die Ergebnisse der durchgeführten Literaturrecherche in dieser Arbeit unterstrichen. Hierin wurde die Verletzung der medialen Aspekte ebenfalls mit einer deutlich höheren Tendenz nachgewiesen. Die diagnostizierten PTK an der VMU hingegen, zeigen einen geringgradig höheren Anteil an Verletzungen der lateral am Kniegelenk beteiligten Strukturen. Die Studie von Coppola et al. (2021) berichtet ebenfalls von einer deutlich höheren Verletzungsrate der lateralen Anteile. Die Vermutung besteht darin, dass die breitere Insertionsstelle des medialen Kollateralbandes an der Tibia für eine höhere Stabilität des medialen Kollateralbandes im Gegensatz zum lateralen Band, welches lediglich am Fibulakopf ansetzt, verantwortlich ist (29). Aufgrund einer unzureichenden Informationsbasis war es in 15 von 21 Fällen nicht möglich, eine eindeutige Aussage bezüglich des langfristigen Behandlungserfolgs zu treffen. Eine Korrelation zwischen den verletzten Strukturen und dem Endergebnis konnte nicht nachgewiesen werden. Auch eine Analyse des in Tabelle 5 dargestellten Outcome der Literatur lässt keine Rückschlüsse auf einen Zusammenhang zwischen einem positiven bzw. negativen Ausgang im Hinblick auf die Art und Anzahl der betroffenen Strukturen zu.

In der Gesamtschau aller Fallberichte der inkludierten Literatur in denen Angaben zur betroffenen Seite gegeben waren, wurde das PTK an der linken Hinterextremität doppelt so häufig wie eine Verletzung des rechten Kniegelenkes diagnostiziert. Nahezu ähnlich sieht das Ergebnis der Betrachtung der Seitendisposition an der VMU aus. Ein nachvollziehbarer Grund hierfür ist nicht ersichtlich.

In Betrachtung der angewandten Operationstechniken wurde an der VMU sowie in der angeführten Literatur am häufigsten die Methode des extrakapsulären Fadenzügels angewandt. Die erste Beschreibung dieser Technik erfolgte im Jahr 1970 durch DeAngelis und Lau (45). Bei Katzen hat sich die extrakapsuläre Stabilisierungstechnik als Methode der Wahl etabliert. Dies ist auf die einfache Prozedur, den geringen finanziellen Aufwand für die Besitzer, die geringere Invasivität im Vergleich zu Umstellungsosteotomien und intraartikulären Rekonstruktionen und das in der Literatur beschriebene gute Outcome zurückzuführen (2,28,55). Neben dieser Methode wurde die polyligamentöse Verletzung des Kniegelenks bei der Katze an der VMU in einem Fall mit einem transartikulären Pin und in einem weiteren Fall mittels einer Umstellungsosteotomie (TPLO) versorgt. Die Anwendung einer Umstellungsosteotomie wurde in den inkludierten Publikationen nicht beschrieben. Eine mögliche Begründung könnte darin liegen, dass die Neutralisation des CTT mittels TPLO bei Katzen nach wie vor Gegenstand wissenschaftlicher Kontroversen ist, wobei in Ex-vivo- und In-vivo-Studien divergierende Ergebnisse beobachtet wurden (49,56,57). Die Verwendung

eines transartikulären Pins zur Versorgung eines PTK wurde erstmals 1985 von Olds (58) beschrieben.

An der VMU wurden sechs von acht Menisken meniskektomiert, wie es auch von Keeley et al. (2007) bei diagnostizierten Meniskusschäden empfohlen wird. In der Literatur beschriebene Meniskusschäden wurden ebenfalls mittels Meniskektomie therapiert, mit einer Ausnahme von zwei Fällen, bei denen der Meniskusschaden durch eine Matratzennaht korrigiert wurde.

Die Versorgung von rupturierten Kollateralbändern erfolgte an der VMU durch eine primäre Rekonstruktion in acht Fällen. In sechs Kniegelenken wurde keine Rekonstruktion verletzter Kollateralbänder durchgeführt. Hierbei ist jedoch unbekannt, ob es sich in diesen Fällen um partielle oder vollständige Rupturen der Bänder handelt. Aus den vorliegenden Operationsberichten lässt sich entnehmen, dass zur Rekonstruktion Schrauben und nicht-resorbierbare Fäden verwendet wurden.

In der Literatur wurden mit Ausnahmen der Arthrodesen (42), des TKR (27) und der von Bruce W. (1999) behandelten PTK's alle Verletzungen von Kollateralbändern mittels primärer Rekonstruktion versorgt. In der Publikation aus dem Jahr 2007 beschreibt Keeley B. die Versorgung von Rupturen durch die Bandmitte nur mithilfe einer Achterligatur.

Die Empfehlung einer zusätzlichen externen Unterstützung in Form von Verbänden oder transartikulären Fixateuren zielte darauf ab, eine adäquate Ruhigstellung des Gelenks zu gewährleisten. Diese Vorgehensweise war erforderlich, da Bandrekonstruktionstechniken in erster Linie dazu dienen, das Gelenk zu repositionieren (7,41). Die Anwendung von postoperativen Verbänden erfolgte sowohl an der VMU als auch in der Literatur in jeweils über 50 % der Fälle. In den publizierten Studien wurde eine unterschiedliche Dauer der Anwendung von Verbänden beobachtet. Während in einigen Fällen eine Anwendung über einen Zeitraum von 48h nicht überschritten wurde, wurde in anderen Studien eine Entfernung der Verbände erst nach maximal 72 Stunden vorgenommen. Demgegenüber wurden an der VMU Verbände über einen Zeitraum von bis zu vier Wochen angewandt.

Neben der Anwendung von Verbänden wählten die ChirurgInnen der VMU, anders als in der Literaturübersicht, in 47,6 % einen Fixateur externe als zusätzliche Stabilisierungsmethode.

Insgesamt wurden an der VMU neun major und eine minor Komplikationen berichtet. In der Literatur gab es ähnliche Zahlen. Hier waren es nach der Einteilung von Cook et al. (2010) acht major und 3 minor Komplikationen. Unter Minor-Komplikationen werden diejenigen Komplikationen zusammengefasst, welche als nicht therapiewürdig betrachtet werden. Im

Rahmen dieser Arbeit wurden folgende Komplikationen beschrieben: Weichteil- und Gelenksschwellungen, Krepitation, Infektionen sowie eine Muskelkontraktur.

Bjorling und Toombs (1982) (59) postulierten, dass transartikuläre Fixateure gegenüber anderen Stabilisierungsmethoden, wie Verbänden oder Schienen überlegen sind. Dies ist darauf zurückzuführen, dass potenzielle Weichteilverletzungen, die mit Gipsverbänden und Schienen einhergehen können, vermieden werden. Im Widerspruch dazu stehen die 28,5 % der Fälle an der VMU bei denen alleinig eine Verbandstherapie ohne Fixateur externe durchgeführt wurde und keinerlei Weichteilverletzungen auftraten. Wohingegen in fünf der neun aufgetretenen schwerwiegenden Komplikationen Probleme mit dem Fixateur externe verzeichnet wurden. Hierzu zählen vier Implantatlockerungen und ein Implantatbruch. In zwei weiteren Fällen (9,5 %) wurde von Infektionen berichtet, welche in direktem Zusammenhang mit dem Fixateur externe standen. Die Publikation von Bruce W. (1999) ist die einzige inkludierte Studie, in welcher TESSs verwendet wurden. In jedem der von Bruce W. beschriebenen Fälle gab es Komplikationen in Zusammenhang mit dem TESS. Auffällig ist auch, dass Frakturen der langen Röhrenknochen nur im Zusammenhang mit der Verwendung von aufmontierten Fixateuren zu sehen waren. An der VMU wurde ebenfalls ein solcher Fall beschrieben und Bruce W. (1999) berichtet von einer Fraktur in zwei seiner publizierten Fälle. In beiden Fällen ist jedoch die Fraktur nach übermäßiger Belastung in der frühen postoperativen Phase aufgetreten. An der VMU konnte ein solcher Zusammenhang nicht festgestellt werden.

Neben der primären Rekonstruktion der verletzten Strukturen ist auch die postoperative vorübergehende Ruhigstellung der Gliedmaße, die BesitzerInnencompliance und die Kooperationsbereitschaft der Patienten selbst ausschlaggebend für den Erfolg der Therapie (5). (41). Ein Ausbruch aus der Käfigruhe kann in schwerwiegenden Komplikationen resultieren, wie die Fallberichte von Bruce W. (1999) darlegen. Eine ausgebrochene Katze an der VMU (10d postoperativ) zeigte vor dem Ausbruch nur eine ggr. Lahmheit der operierten Hinterextremität und nach dem Ausbruch eine ggr. LH an dem anderen Bein. Eine weitere Verfolgung dieses Falls war nicht möglich (lost to follow-up).

Der Erfolg einer jeden Technik ist maßgeblich von einer adäquaten Reposition und Stabilisierung in den frühen Heilungsphasen abhängig. Dies ist erforderlich, um die Bildung von gut organisiertem periartikulärem Kollagen zu fördern, welches das Kniegelenk auf lange Sicht stützt (41). Das Regime der VMU und der Literatur bezüglich der postoperativen Immobilisation der Patienten unterscheidet sich nicht maßgeblich. Unabhängig der angewandten Operationstechnik wurden an der VMU 4 – 6 Wochen strikte Käfighaltung

verschrieben. Anschließend wurde für weitere 4 – 6 Wochen eine reine Zimmerhaltung empfohlen. Eine uneingeschränkte Bewegung wurde an der VMU sowie nach Angaben der inkludierten Publikationen frühestens nach 12 Wochen empfohlen.

Kontrolluntersuchungen erfolgten an der VMU im Rahmen der Verbundwechsel mindestens einmal pro Woche. Die längste Tragezeit der Verbände war an der VMU 4 Wochen und in diesem Zuge wurden die Patienten in der frühen postoperativen Phase regelmäßig reevaluiert. In der Literatur hingegen wurden Verbände maximal für 72 Stunden angelegt. Folgeuntersuchungen wurden dann im Rahmen der radiologischen Kontrollen, ebenso wie an der VMU, erstmals nach 4 – 6 Wochen vorgenommen. Vergleichend zeigt sich an der VMU eine Überwachung in kürzeren Abständen. Hierdurch können mögliche Komplikationen frühzeitig erkannt und behandelt werden. Bruce W. (1999) rät zu einer Entfernung der TESS nach sechs Wochen (5). Auch an der VMU erfolgte die Entfernung nach 4 – 6 Wochen, ausgenommen des Falls, in welchem eine Implantatentfernung aufgrund von Lockerung bereits nach 17 Tagen vorgenommen wurde.

Eine postoperative Evaluierung des CTT ergab bei Bruce W. (1999), dass bei zwei Katzen ein CTT von 1-2mm in starker Sedation nachgewiesen werden konnte. An der VMU wurde bei neun Katzen die Evaluierung des CTT in den Fallakten erwähnt. Bei drei Katzen konnte eine CTT nachgewiesen werden, wohingegen bei sechs Katzen eine negative CTT-Probe berichtet wurde. Zu den verbleibenden Katzen kann aufgrund fehlender Dokumentation keine Aussage getroffen werden. (5)

Bei den durchgeführten (4 aus 21) BesitzerInnenbefragungen wurde das Outcome im Hinblick auf die Funktionalität des Kniegelenks der an der VMU operierten PTKs als sehr gut bewertet. In der Literatur wird das Outcome in 57,7 % der Fälle als „gut“ beschrieben. Unter Vorbehalt der limitierten Anzahl an Fragebögen, welche von BesitzerInnen ausgefüllt wurden, kann auch das Endresultat chirurgisch versorgter PTK an der VMU in Wien als positiv erachtet werden. Hinsichtlich der Auswertung des Fragebogens lässt sich jedoch sagen, dass eine Optimierung dessen sinnvoll sein könnte. Dieser wies zwar eine klare Struktur auf und war leicht verständlich, allerdings entstand bei der anschließenden Beurteilung der Eindruck einer fehlenden Tiefe und Detailabfrage. Bei zukünftigen Studien, die einen Painscore verwenden möchten, wäre es empfehlenswert, diesen in vier Schritte (statt 1–10) einzuteilen. Dadurch könnte eine ausreichend detaillierte Erfassung der individuellen Einschränkungen gewährleistet und auf der anderen Seite eine bessere Vergleichbarkeit der Daten aufgrund der Zusammenfassung der Patienten in vier Untergruppen erreicht werden. Die Unterteilung könnte wie folgt erfolgen:

- 0 = keine Einschränkungen,
- 1 = geleg. Lahmheit (LH)/Einschränkung nach überdurchschnittlicher Belastung,
- 2 = LH bei normaler alltäglicher Belastung,
- 4 = teilweise bis totale Entlastung der Gliedmaße.

Eine weitere Möglichkeit wäre, die Range 1–10 in einem zweiten Schritt weiter in kleinere Gruppen zusammenzufassen.

Eine weitere Herausforderung, den Fragebogen betreffend, war die fehlende Erläuterung der einzelnen Punkte für die Tierhalterinnen und Tierhalter. Die Beschreibung der Punktezahlen 1 und 10 ist für die TierhalterInnen wenig aufschlussreich. Eine Einteilung in 4 Untergruppen könnte auch hier sinnvoll sein. So könnten den Tierbesitzenden 4 Szenarien dargelegt werden, anhand welcher sie dann anschließend ihr Tier einschätzen und einteilen könnten. Die Aufteilung der Fragen sowie der prinzipielle Aufbau sind grundsätzlich zu begrüßen und erwiesen sich in der Kommunikation mit den Besitzerinnen und Besitzern als zielführend. In künftigen Studien könnte den Besitzerinnen und Besitzern die Möglichkeit gegeben werden, von ihnen als relevant eingestufte Informationen neben den Fragen des Fragebogens in einem Freitextfeld einzubringen. Im Rahmen der Kontaktaufnahme mit den Tierhalterinnen und Tierhaltern traten während der Durchführung dieser Studie Schwierigkeiten auf, die insbesondere auf die fehlende Kontaktmöglichkeit zurückzuführen sind. Einige Patientinnen und Patienten hatten keine Telefonnummer angegeben, sodass eine Befragung nicht möglich war. Um diese Limitation zu überwinden, besteht die Möglichkeit, bei zukünftigen BesitzerInnenbefragungen auf das Versenden des Fragebogens per Post oder per E-Mail zurückzugreifen oder eine Kontrolle der Kontaktdaten nach Ausfüllen des Aufnahmebogens vorzunehmen.

Die geringe Größe der Studienpopulation stellt eine Limitation dieser Arbeit dar. Das PTK der Katze ist eine Verletzung, die in der wissenschaftlichen Literatur bislang nur unzureichend beschrieben wurde. In der Konsequenz steht nur eine limitierte Auswahl an einschlägiger Literatur zur Verfügung, die für einen Vergleich herangezogen werden kann. Des Weiteren konnten lediglich insgesamt 21 Fälle im Archiv der VMU identifiziert werden, die in die vorliegende Studie inkludiert werden konnten. Von den 21 Fällen konnten lediglich vier Patientenbesitzer erreicht werden, welche im Anschluss den Fragebogen ausfüllten. Eine weitere mögliche Erklärung für die limitierte Anzahl an für die Studie geeigneten Patienten ist die unterschiedliche Terminologie, die in Bezug auf die Verletzung verwendet wird. Wie bereits dargelegt, wird in der vorliegenden Untersuchung der Begriff „polytraumatisiertes Knie“ verwendet, sofern mehrere Strukturen, die am Kniegelenk beteiligt sind, verletzt sind.

Eine klarere Definition der zu verletzenden Strukturen, zulässigen Kombinationen sowie eine einheitliche Nomenklatur könnten dazu beitragen, die Auffindbarkeit vorliegender Daten zu verbessern. Die vorliegende Studie bietet eine Übersicht über die derzeit verfügbare Literatur und beleuchtet die an der VMU einschlägigen Fälle. In zukünftigen Studien über das polytraumatisierte Knie sollte eine größere Studienpopulation untersucht werden. Dies könnte beispielsweise durch multizentrische Studien in Zusammenarbeit mit anderen großen (Universitäts-) Kliniken erreicht werden.

Insgesamt lässt sich somit ableiten, dass die operative Versorgung des PTK ein prognostisch zufriedenstellendes Endresultat bietet. Im Vergleich zur Anzahl an Veröffentlichungen über die Therapie für ähnliche Verletzungen beim Hund ist dies lediglich eine geringe Anzahl von Fallberichten. Dennoch lässt sich eine positive Tendenz hinsichtlich des Resultates für die Funktionalität und die Lebensqualität der Katzen nach chirurgischer Versorgung eines Polytraumas erkennen.

Unter Berücksichtigung der Tatsache, dass TierhalterInnen heutzutage gewillter sind, auch hohe Operationskosten zu tragen, lässt sich annehmen, dass die Fallzahl chirurgisch versorgter PTK ansteigen könnte. Des Weiteren lässt sich eine zunehmende Etablierung von Tierversicherungen beobachten, welche die medizinische Versorgung auch von komplexen Verletzungen auf einem hohen Niveau ermöglichen. So ergaben die Studien von Taylor-Brown et al. von 2015 eine höhere Quote von diagnostizierten CrCLR bei versicherten Hunden im Vergleich zu nicht versicherten Hunden (60,61). Katzen gehören weiterhin zu den beliebtesten Haustieren, sodass vor dem Hintergrund der breiteren medizinischen Möglichkeiten und der durch Krankenversicherungen gewährten vermehrten finanziellen Belastbarkeit der TierbesitzerInnen ein Anstieg der PTK-Fälle bei der Katze anzunehmen ist. Eine weitere Limitation dieser Arbeit ist die retrospektive Evaluierung der Ergebnisse. Der wesentliche Vorteil einer solchen Studie besteht in der umfassenden Auswertung bereits erhobener Daten sowie in der Möglichkeit, diese an die aktuelle Fragestellung anzupassen. Dies ermöglicht eine zeiteffiziente und ressourcensparende Umsetzung der Zusammenfassung und Auswertung der Befunde.

Als Nachteile retrospektiver Studien können fehlerhafte oder unzureichende Dokumentationen der Daten angeführt werden, die zu einer Exklusion von Fällen führen können, die eigentlich auswertbar gewesen wären.

Im Gegensatz dazu erlaubt eine prospektive Studie die Daten von Anfang an in einer Form zu sammeln, die eine erleichterte spätere Auswertung und Zusammenfassung ermöglicht. Dies kann beispielsweise durch die Verwendung genormter Fragebögen oder die Vorgabe eines

standardisierten Dokumentationsvorgehens erfolgen. Die Datenerhebung kann dabei auf die zuvor festgelegte Hypothese abgestimmt werden.

In Bezug auf die vorliegende Fragestellung dieser Studie erscheint die Umsetzung einer prospektiven Studie jedoch fraglich, da aufgrund der geringen Inzidenz des polytraumatisierten Knies der Katze keine große Fallzahl zu erwarten ist. Daher wäre für die Realisierung einer solchen Studie ein beträchtlicher Zeitrahmen sowie eine Vielzahl an Ressourcen erforderlich. Die Durchführung dieser Studie als retrospektive Ergebnisbewertung ist jedoch mit den oben erwähnten Nachteilen einer solchen Studie in Bezug auf die fehlende genormte Dokumentation der Krankengeschichte konfrontiert. Dies resultierte in einem Ausschluss eigentlich einschlägiger Fälle, was sich wiederum in der Limitation der geringen Studienpopulation widerspiegelt.

6. Zusammenfassung

Diese Diplomarbeit befasst sich mit polytraumatisierten Kniegelenksverletzungen bei Katzen und umfasst eine Literaturübersicht sowie eine retrospektive Fallstudie an der Veterinärmedizinischen Universität Wien. Polytraumatische Verletzungen des Kniegelenks treten häufig in Verbindung mit starken äußeren Einwirkungen wie Unfällen oder Stürzen auf und sind dadurch gekennzeichnet, dass oft mehrere Strukturen wie Kreuz- und Kollateralbänder sowie Menisken betroffen sind. Unsere Hypothese, dass die chirurgische Versorgung multiligamentöser Kniegelenksverletzungen bei Katzen – basierend auf Literaturergebnissen und retrospektiv analysierten Fällen an der Veterinärmedizinischen Universität Wien – in der Mehrheit der dokumentierten Behandlungen zu einer schmerzfreien und funktionell stabilen Gliedmaßenfunktion führt, konnten wir nur teilweise bestätigen, da die Aussagekraft unserer gewonnenen Studienergebnisse aufgrund der unzureichenden Datenmenge eingeschränkt ist.

Die Diagnosestellung polytraumatischer Kniegelenksverletzungen erfolgt typischerweise durch klinisch-orthopädische Untersuchung und bildgebende Verfahren. Aufgrund der Instabilität des Gelenks ist eine chirurgische Behandlung notwendig, da konservative Methoden wenig Erfolg versprechen.

Die retrospektive Fallstudie an der VMU umfasst 21 Katzen, die zwischen 2001 und 2023 behandelt wurden. Die operativen Behandlungsmethoden umfassten verschiedene Stabilisierungstechniken wie unter anderem extrakapsuläre Fadenzügel und transartikuläres Pinning. Postoperative Komplikationen traten in einigen Fällen auf, darunter Infektionen und Implantatlockerungen, die teilweise eine erneute Operation erforderten.

Eine Gegenüberstellung der behandelten Fälle an der VMU und der in der Literatur beschriebenen Fälle zeigte eine große Übereinstimmung hinsichtlich der Wahl der Behandlungsoption, des therapeutischen Erfolgs und der aufgetretenen Komplikationen.

An der VMU wurden insgesamt neun schwere (major) und eine leichte (minor) Komplikationen verzeichnet, darunter Infektionen, Schwellungen und Implantatlockerungen. Die Literatur berichtet ähnliche Zahlen: bei 22 Katzen traten 8 major und 3 minor Komplikationen. Ein Zusammenhang zwischen gewählter Therapieoption und Auftreten von major/minor Komplikationen konnte nicht festgestellt werden. Insgesamt ergab sich keine Operationsmethode, die mit mehr oder weniger Komplikationen einherging und daher empfohlen/vermieden werden sollte.

Bei der postoperativen Versorgung zeigt sich an der VMU eine Tendenz zu engmaschigeren Kontrollen gegenüber dem postoperativen Regime in der Literatur, was zu einer frühzeitlichen Behandlung möglicher Komplikationen und damit besseren Heilungschancen beitragen könnte. So wurden Kontrolltermine an der VMU früher und häufiger angesetzt, als in der Literatur beschrieben. Übereinstimmungen gab es in den Zeitabständen der bildgebenden Kontrolluntersuchungen (i.d.R. nach 4 - 6 Wochen).

Ergänzend wurde mittels Fragebögen die BesitzerInnenzufriedenheit an der VMU mit der Behandlung sowie die Lebensqualität der Katzen ermittelt. Dafür wurde ein Fragebogen in Anlehnung an bereits existierende Bewertungssysteme erstellt. Die Antworten wurden einem Punktbewertungssystem zugeteilt. Eine Punktzahl von unter 20 wurde definiert als "schmerzfrei". Bei der Auswertung der Fragebögen konnte eine signifikante Schmerzlinderung bei den Tieren festgestellt werden: alle BesitzerInnenbefragungen ergaben, dass die HalterInnen ihre Katzen als schmerzfrei beschrieben. Dies weist auf einen erfolgreichen Behandlungsverlauf und eine wiederhergestellte Stabilität und Funktionalität der Gliedmaße hin.

Unsere Ergebnisse belegen, dass eine sorgfältige Diagnostik sowie individuell ausgewählte chirurgische Eingriffe bei polytraumatisierten Kniegelenken von Katzen langfristig zu positiven Behandlungsergebnissen führen können. Um die Langzeitergebnisse und mögliche Zusammenhänge zwischen gewählter Therapieoption und auftretenden Komplikationen umfassender bewerten zu können, wären jedoch weitere Studien mit größeren Fallzahlen und prospektivem Charakter wünschenswert.

7. Summary

This thesis addresses polytraumatic knee joint injuries in cats, comprising a literature review and a retrospective case study conducted at the University of Veterinary Medicine, Vienna. Polytraumatic injuries of the knee joint frequently result from substantial external forces, such as car accidents or falls from highs, and are defined by the involvement of multiple structures, including cruciate and collateral ligaments, as well as the menisci. Our hypothesis—that surgical treatment of multiligament knee injuries in cats, based on literature findings and retrospective case analysis from the University of Veterinary Medicine, Vienna, would result in pain-free and functionally stable limb function in the majority of documented treatments—was only partially confirmed due to the limited significance of our findings, which were constrained by insufficient data.

The diagnosis of polytraumatic knee joint injuries is typically made through clinical orthopedic examination and imaging methods, such as X-ray and CT scans. Due to joint instability, surgical treatment is necessary, as conservative methods have limited success.

The retrospective case study at the University of Veterinary Medicine involved a cohort of 21 cats treated between 2001 and 2023. The surgical methods included a variety of stabilization techniques, such as extracapsular suture stabilization and transarticular pinning. Postoperative complications were observed in some cases, including infections and implant loosening, which occasionally necessitated further surgical intervention.

A comparative analysis of cases treated at the University of Veterinary Medicine with those described in the literature revealed a high degree of similarity in terms of treatment choice, therapeutic success, and complications findings. A total of nine major and one minor complication were recorded at the University, including infections, swelling, and implant loosening. A review of the literature reveals comparable findings. Eight major and three minor complications were observed in 22 cats. No correlation was identified between the selected treatment option and the occurrence of major or minor complications. In general, no surgical method was found to have a higher or lower incidence of complications. Consequently, no method was identified as being particularly recommended or advised against.

The postoperative care regimen at the University of Veterinary Medicine is characterized by a higher frequency of follow-ups compared to the postoperative regimens described in the literature. This approach may facilitate the earlier identification and treatment of potential complications, which could ultimately lead to improved healing outcomes. The follow-up appointments at the University were scheduled at an earlier point in time and with more

frequent intervals than is typically described in the literature. However, the intervals for imaging follow-ups (usually after four to six weeks) were consistent across both sources.

Additionally, a questionnaire was employed to evaluate the owner satisfaction with the treatment provided at the University of Veterinary Medicine and to assess the quality of life of the cats. The questionnaire was based on existing assessment systems, and a point-based rating system was employed to assign responses. In this study, a score below 20 was considered to indicate the absence of pain. The analysis of the questionnaires revealed a notable reduction in pain among the animals. The responses from the owners indicated that they perceived their cats to be free from pain, suggesting a favorable treatment outcome with restored stability and functionality of the limb.

The results of this study indicate that careful diagnostics and individually selected surgical interventions for polytraumatic knee injuries in cats can result in positive long-term treatment outcomes. Nevertheless, further studies with larger sample sizes and a prospective design would be beneficial to more comprehensively evaluate long-term outcomes and potential relationships between treatment options and complications.

8. Literaturverzeichnis

1. Harasen GLG. Feline cranial cruciate rupture 17 cases and a review of the literature. 2005.
2. McLaughlin RM. Surgical diseases of the feline stifle joint.
3. Laing EJ. COLLATERAL LIGAMENT INJURY AND STIFLE LUXATION.
4. Meeson RL, Strickland R. Traumatic joint luxations in cats: Reduce, repair, replace, remove. Vol. 23, *Journal of Feline Medicine and Surgery*. SAGE Publications Ltd; 2021. p. 17–32.
5. Bruce WJ. Stifle joint luxation in the cat: treatment using transarticular external skeletal fixation. *Journal of Small Animal Practice*. 1999;482–8.
6. Montavon P, Katja V, Langley-Hobbs SJ. *Feline Orthopedic Surgery and Musculoskeletal Disease*. Feline Orthopedic Surgery and Musculoskeletal Disease. 2009.
7. Welches C, Scavelli T. Transarticular pinning to repair luxation of the stifle joint in dogs and cats: a retrospective study of 10 cases. *J Am Anim Hosp Assoc* 26. 1990;207–14.
8. Hulse D, Shires PK. Multiple ligament injury of the stifle joint in the dog. *J Am Anim Hosp Assoc* 22. 1986;105–10.
9. König H, Erich, Liebich H, Georg. *Anatomie der Haussäugetiere : Lehrbuch und Farbatlas für Studium und Praxis ; Ausgabe in einem Band*. Schattauer; 2005.
10. Payne u. Constantinescu 1993. Stifle joint anatomy and surgical approaches in the dog.
11. Nickel_Bewegungsapparat.
12. Oconnor BL, McConnaughey JS. The Structure and Innervation of Cat Knee Menisci, and Their Relation to a “Sensory hypothesis” of Meniscal Function.
13. Umphlet RC. FELINE STIFLE DISEASE. 1993.
14. Flandry F, Hommel G. Normal Anatomy and Biomechanics of the Knee [Internet]. 2011. Available from: www.sportsmedarthro.com
15. Kapandji AI. *The Physiology of the Joints, the Lower Limb*, . 6th ed. Vol. 2. London; 2010. 66–154 p.
16. Neumann D. In *Kinesiology of the Musculoskeletal System: Foundations for Rehabilitation*. 3rd ed. 2016. 538–594 p.
17. Spinella G, Arcamone G, Valentini S. Cranial cruciate ligament rupture in dogs: Review on biomechanics, etiopathogenetic factors and rehabilitation. Vol. 8, *Veterinary Sciences*. MDPI; 2021.
18. Johnston S, Tobias K. *Veterinary Surgery: Small Animal*. 2018.
19. McLeod W. The biomechanics and function of the secondary restraints to the anterior cruciate ligament. *Orthop Clin North Am*. 1985;
20. Vasseur PB, Arnoczky S. Collateral ligaments of the canine stifle joint: anatomical and functional analysis. *Am J Vet Res*. 1981;1133–7.
21. Dienst M, Burks RT, Greis PE. Anatomy and biomechanics of the anterior cruciate ligament.
22. Theresa Welch Fossum *Chirurgie der Kleintiere*.
23. Mima Hohmann. *Bewegungsapparat Hund*. 2018.
24. Toombs JP, And DVM, Wallace LJ. Surgical Management of Multiple Ligamentous Injuries of the Feline Stifle Joint: Case Report. 1979.
25. McLaughlin RM. Traumatic joint luxations in small animals. Vol. 25, *The Veterinary clinics of North America*. Small animal practice. 1995. p. 1175–96.

26. Connery NA, Rackard S. The surgical treatment of traumatic stifle disruption in a cat. 2000.
27. Fitzpatrick N, Miraldo DC, Meswania J. Custom-built constrained uniaxial and rotating hinge total knee replacement in cats: Clinical application, design principles, surgical technique, and clinical outcome. *Veterinary Surgery*. 2021 Aug 1;50(6):1283–95.
28. Perry K, Fitzpatrick N. Tibial tuberosity advancement in two cats with cranial cruciate ligament deficiency. *Veterinary and Comparative Orthopaedics and Traumatology*. 2010;23(3):196–202.
29. Coppola M, Das S, Matthews G, Cantatore M, Silva L, Lafuente P, et al. Traumatic stifle injury in 72 cats: a multicentre retrospective study. *J Feline Med Surg*. 2022 Jun 1;24(6):587–95.
30. Addison E, Conte A. Management of severe stifle trauma: 1. Stifle luxation. *J Feline Med Surg*. 2019 May 1;21(5):419–28.
31. Sigrist N. *Notfallmedizin für Hund und Katze*. 2017. 482–504 p.
32. Meeson R, Corr S. Management of Pelvic Trauma. Neurological damage, urinary tract disruption and pelvic fractures. Vol. 13, *Journal of Feline Medicine and Surgery*. 2011. p. 347–61.
33. Lefman S, Prittie JE. High-rise syndrome in cats and dogs. Vol. 32, *Journal of Veterinary Emergency and Critical Care*. John Wiley and Sons Inc; 2022. p. 571–81.
34. Kerwin S. Orthopedic examination in the cat: Clinical tips for ruling in/out common musculoskeletal disease. *J Feline Med Surg*. 2012 Jan;14(1):6–12.
35. Mahoney P. Musculoskeletal Imaging in the Cat: What's normal? What's abnormal? *J Feline Med Surg*. 2012 Jan;14(1):13–22.
36. Scavelli T, Schrader C. Nonsurgical management of rupture of the cranial cruciate ligament in 18 cats. *J Am Anim Hosp*. 1986;337–40.
37. Lewis D. A modified tendon transfer technique for stabilizing the canine stifle joint after rupture of the cruciate ligaments. *Vet Rec*. 1974;
38. Hoffman G, Lipowitz A, Herron M. Concomitant rupture of the collateral and cruciate ligaments. *Feline Pract*. 1985;433–4.
39. Jaeger GH, Wosar MA, Marcellin-Little DJ, Lascelles BDX. Use of hinged transarticular external fixation for adjunctive joint stabilization in dogs and cats: 14 Cases (1999-2003). *J Am Vet Med Assoc*. 2005;227(4).
40. Phillips I. Dislocation of the stifle joint in the cat. *J Small Anim Pract*. 1982;217–21.
41. Aron D. Traumatic dislocation of the stifle joint: treatment of 12 dogs and one cat. *J Am Anim Hosp*. 1988;333–40.
42. Belch A, Fitzpatrick N, Farrell M. Stifle arthrodesis in two cats. *Veterinary and Comparative Orthopaedics and Traumatology*. 2012;25(5):421–6.
43. Matis U, Holz I, Brühshwein A. TPLO in a cat. In: *Proceedings of the 3rd World Veterinary Orthopaedic Congress*. 2010. p. 145–6.
44. DeAngelis M, Lau RE. A lateral retinacular imbrication technique for the surgical correction of anterior cruciate ligament rupture in the dog. *J Am Vet Med Assoc*. 1970;157(1).
45. Brinker W, Piermattei D, Flo G. Fractures of the femur and patella. In: *Handbook of Small Animal Orthopedics and Fracture Treatment*. 1983. p. 75.
46. De Sousa RJ, Knudsen CS, Holmes MA, Langley-Hobbs SJ, Ecvs D. Quasi-Isometric Points for the Technique of Lateral Suture Placement in the Feline Stifle Joint. 2014;

47. Slocum B, Slocum TD. Tibial plateau leveling osteotomy for repair of cranial cruciate ligament rupture in the canine. Vol. 23, *The Veterinary clinics of North America. Small animal practice*. 1993. p. 777–95.
48. Kim SE, Pozzi A, Kowaleski MP, Lewis DD. Tibial osteotomies for cranial cruciate ligament insufficiency in dogs. *Veterinary Surgery*. 2008 Feb;37(2):111–25.
49. Mindner JK, Bielecki MJ, Scharvogel S, Meiler D. Tibial plateau levelling osteotomy in eleven cats with cranial cruciate ligament rupture. *Veterinary and Comparative Orthopaedics and Traumatology*. 2016;29(6):528–35.
50. Farrow C. Sprain, strain, and contusion. *Vet Clin North Am*. 1978;169–82.
51. Brinker W, Piermattei D, Flo G. Diagnosis and treatment of orthopedic conditions of the hindlimb. In: *Handbook of Small Animal Orthopedics and Fracture Treatment*. 1990. p. 422–6.
52. Robins G. The canine stifle joint. In: *Canine Orthopedics*. 1990. p. 636–760.
53. Cook JL, Evans R, Conzemius MG, Lascelles BDX, McIlwraith CW, Pozzi A, et al. Proposed Definitions and Criteria for Reporting Time Frame, Outcome, and Complications For Clinical Orthopedic Studies in Veterinary Medicine. *Veterinary Surgery*. 2010 Dec;39(8):905–8.
54. Keeley B, Glyde M, Guerin S, Doyle R. Stifle joint luxation in the dog and cat: The use of temporary intraoperative transarticular pinning to facilitate joint reconstruction. *Veterinary and Comparative Orthopaedics and Traumatology*. 2007;20(3):198–203.
55. Petersen SW. Tibial Plateau Leveling Osteotomy and Cranial Closing Wedge Osteotomy in a Cat With Cranial Cruciate Ligament Rupture Eric A. Hoots, DVM. Vol. 41, *J Am Anim Hosp Assoc*. 2005.
56. Bilmont A, Retournard M, Asimus E, Paliarne S, Autefage A. Effect of Tibial Plateau Levelling Osteotomy on Cranial Tibial Subluxation in the Feline Cranial Cruciate Deficient Stifle Joint: An Ex Vivo Experimental Study. *Veterinary and Comparative Orthopaedics and Traumatology*. 2018 Jul 1;31(4):273–8.
57. Tamburro R, Collivignarelli F, Falerno I, Cerasoli I, Vignoli M. Clinical outcomes and stifle osteoarthritis assessment of nine cats before and after tibial plateau levelling osteotomy. *Acta Vet Brno*. 2020;
58. Hoffman G, Lipowitz A, Herron M, Olds R. Concomitant rupture of the collateral and cruciate ligaments. 1985;
59. BJORLING DE, TOOMBS JP. Transarticular application of the Kirschner-Ehmer splint. *Veterinary Surgery*. 1982;11:34–8.
60. Taylor-Brown FE, Meeson RL, Brodbelt DC, Church DB, McGreevy PD, Thomson PC, et al. Epidemiology of Cranial Cruciate Ligament Disease Diagnosis in Dogs Attending Primary-Care Veterinary Practices in England. *Veterinary Surgery*. 2015 Aug 1;44(6):777–83.
61. Egenvall A, Nødtvedt A, Penell J, Gunnarsson L, Bonnett BN. Insurance data for research in companion animals: benefits and limitations. Vol. 51, *Acta veterinaria Scandinavica*. 2009. p. 42.

9. Abbildungs- und Tabellenverzeichnis

Abbildung 1. Schematische Zeichnung Menisken und Bandstrukturen des Kniegelenks, Dorsalansicht.....	4
Abbildung 2. Schematische Zeichnung Lateraler Fabello-Tibialer Fadenzügel	10
Abbildung 3. Schematische Zeichnung: Prostetische Seitenbandrekonstruktion, A medial, B lateral.....	13
Abbildung 4. Schmerzfragebogen Seite 1/2	17
Abbildung 5. Schmerzfragebogen Seite 2/2	18
Abbildung 6. Vergleich der Verletzungskombinationen.	32
Tabelle 1. Freiheitsgrade des Kniegelenks (Hohmann 2018)	6
Tabelle 2. Demografische Daten, verletzte Strukturen, gewähltes Therapieverfahren, Komplikationen sowie Outcome der Fälle der VMU.	21
Tabelle 3. Gruppierungen der verletzten Strukturen und deren Verteilung an der VMU.....	23
Tabelle 4. Punktwertung aus der Befragung der BesitzerInnen.	26
Tabelle 5. Vergleichende Literatur zu demografischen Daten, verletzten Strukturen, gewähltem Therapieverfahren, Komplikationen und Outcome beim PTK der Katze.	30